

Received: 2011.03.23
Accepted: 2011.05.27
Published: 2011.06.14

Wrodzone miopatie – choroby mięśni szkieletowych związane z zaburzeniami struktury i funkcji filamentu aktynowego*

Congenital myopathies – skeletal muscle diseases related to disorder of actin filament structure and functions

Katarzyna Robaszkiewicz, Joanna Moraczewska

Institut Biologii Eksperymentalnej, Uniwersytet Kazimierza Wielkiego w Bydgoszczy

Streszczenie

Wrodzone miopatie są heterogenną pod względem klinicznym i genetycznym grupą chorób układu mięśniowego, charakteryzującą się strukturalnymi zaburzeniami w obrębie włókien mięśniowych oraz osłabieniem i deformacją różnych partii mięśni. W obrazie klinicznym pacjenci prezentują wiele objawów – od ostrych, prowadzących do śmierci we wczesnym okresie noworodkowym, do łagodnych ujawniających się dopiero w wieku dojrzałym. W obrazach mikroskopowych mięśni zmiany strukturalne przybierają postać nitkowatych wrętotów w sarkoplazmie (miopatia nemalinowa – NM) lub jądrze komórkowym (miopatia z wewnątrzjądrowymi pałeczkami – IRM), czapczkowatych struktur umieszczonych obwodowo w komórce (miopatia typu czapczek – CD), akumulacji filamentów aktynowych we włóknie mięśniowym (miopatia aktynowa – AM), zmian w wielkości i liczbie wolnych i szybkich włókien mięśniowych (wrodzona dysproporcja typów włókien – CFTD), nieregularnej linii Z, czy też zmian w położeniu jąder komórkowych. Za rozwój wrodzonych miopatii odpowiedzialne są mutacje w kilku genach kodujących białka mięśniowe. Najczęstsze mutacje dotyczą genów kodujących białka związane z cienkim filamentem – aktyną (*ACTA1*), tropomiozyną (*TPM2* i *TPM3*), troponiną (*TNNT1*) i nebuliną (*NEB*). Badania *in vitro* i *in vivo* wykazały, że zidentyfikowane mutacje wywołują zmiany w strukturze białek cienkiego filamentu, zaburzające procesy polimeryzacji i stabilizacji aktyny, jej wewnątrzkomórkowej lokalizacji oraz regulacji oddziaływań aktyny z miozyną. Wiele wyników wskazuje na „toksyczne” działanie białka zmienionego przez mutację. Niestety, nie istnieje prosta korelacja między zmianą w funkcji białek a patomorfologią i objawami klinicznymi miopatii.

Słowa kluczowe:

cienki filament • aktyna • tropomiozyna • nebulina • mutacje • miopatia nemalinowa • wrodzona dysproporcja typów włókien • miopatia czapczek • miopatia z wewnątrzjądrowymi pałeczkami • miopatia aktynowa

Summary

Congenital myopathies are clinically and genetically heterogeneous disorders characterized by muscle structural abnormalities, muscle weakness and deformities. The clinical spectrum of the disease ranges from severe cases with early death to adult-onset cases with slow progression. In the skeletal muscle fibers, the specific structural changes are rod-shaped structures present in the sarcoplasm (nemaline myopathy – NM) or nuclei (intranuclear rod myopathy – IRM), cap-like structures peripherally located within muscle fibers (cap disease – CD), accumulations of actin

* Praca powstała w ramach badań statutowych dotowanych przez MNiSW.

filaments (actin myopathy – AM), changes in the fiber type proportion and size (congenital fiber type disproportion – CFTD), irregularity of Z-lines and abnormal localization of myofiber nuclei. Mutations in several genes encoding muscle proteins have been linked to congenital myopathy. These genes include α -skeletal actin (*ACTA1*), tropomyosin (*TPM2* and *TPM3*), troponin (*TNNT1*) and nebulin (*NEB*). *In vitro* and *in vivo* studies show that mutations identified within these genes have varying impacts on thin filament protein structure, which affect polymerization and stabilization of actin filament, actin cellular localization and regulation of actin-myosin activity. Many lines of evidence suggest that mutated proteins have “toxic” effects. Unfortunately, there is no existing simple correlation between the degree of protein disruption, muscle pathologies and disease severity.

Key words: thin filament • actin • tropomyosin • nebulin • mutations • nemaline myopathy • congenital fiber type disproportion • cap disease • intranuclear rod myopathy • actin myopathy

Full-text PDF: <http://www.phmd.pl/fulltxt.php?ICID=948191>

Word count: 4328

Tables: 1

Figures: 1

References: 58

Adres autorki: dr hab. Joanna Moraczewska, Uniwersytet Kazimierza Wielkiego, Instytut Biologii Eksperymentalnej, ul. Chodkiewicza 30, 85-064 Bydgoszcz; e-mail: moraczjo@ukw.edu.pl

1. WPROWADZENIE

Wrodzone miopatie są chorobami układu mięśniowego, które charakteryzują się zaburzeniami strukturalnymi w obrębie włókien mięśniowych, osłabieniem i deformacją różnych partii mięśni. Konsekwencją tych zaburzeń jest upośledzenie funkcji motorycznych i oddechowych chorych. Pod względem klinicznym chorzy mają bardzo wiele objawów – od ostrych, prowadzących do śmierci we wczesnym okresie noworodkowym, do łagodnych ujawniających się dopiero w wieku dojrzałym [40]. W obrazach mikroskopowych mięśni zmiany strukturalne przybierają postać nitkowatych wtrętów obecnych w sarkoplazmie lub jądrze komórkowym, czapeczkowatych struktur umieszczonych obwodowo w komórce, zmian w wielkości i liczbie wolnych i szybkich włókien mięśniowych (włókna typu 1 i 2), nieregularnej linii Z (struktury oddzielającej sarkomery), czy też zmian w położeniu jąder komórkowych [17].

Za rozwój wrodzonych miopatii są odpowiedzialne mutacje w kilku genach kodujących białka mięśniowe. Są to mutacje autosomalne, dziedziczone zarówno w sposób recesywny, jak i dominujący. Spotykane są również przypadki dominujących mutacji spontanicznych, które wcześniej nie występowały w rodzinie chorego. Umieszczenie poznanych do tej pory mutacji wskazuje na heterogenny charakter etiologii choroby. Najczęstsze mutacje dotyczą genów kodujących białka związane z filamentem cienkim – aktynę, tropomiozynę, troponinę i nebulinę, ale znane są również mutacje prowadzące do zaburzeń funkcji takich białek jak receptor rianodynowy typu 1, miotubularyna, dynamina i amfifizyna, które są odpowiedzialne za wiele procesów m.in. za dynamikę błony komórkowej, różnicowanie komórek mięśniowych, właściwą dystrybucję organelli we włóknach mięśniowych, organizację i prawidłowe funkcjonowanie sprzężenia pobudzenia ze skurczem [40]. W tabeli 1

przedstawiono poznane do tej pory powiązania między mutacjami i różnymi typami miopatii.

Miopatie są chorobami nieuleczalnymi, jednak zrozumienie mechanizmów ich rozwoju jest konieczne do opracowania skutecznych terapii, które poprawią jakość życia pacjentów. Intensywne badania prowadzone w ostatnim czasie dotyczą podstaw genetycznych miopatii, poziomu ekspresji zmutowanych białek w komórkach, wpływu mutacji na funkcje białek oraz wpływu zmian w białkach na rozwój i funkcjonowanie całego organizmu [40].

W pracy omówiono wyniki badań, które wykazały zaburzenia w strukturze i funkcji filamentu aktynowego i białek regulatorowych ściśle związanych z aktyną.

2. BUDOWA I FUNKCJA SARKOMERU

Mięśnie poprzecznie prążkowane są zbudowane z wielojądrazastych, silnie wydłużonych, walcowatych komórek. Wnętrze komórek wypełniają włóknienka kurczliwe (miofibryle), które zawierają naprzemiennie ułożone cienkie filamenty aktynowe i grube filamenty miozynowe. Podstawową jednostką kurczliwą mięśni szkieletowych jest sarkomer (ryc. 1a). Sarkomery układają się wzdłuż miofibryli i są rozdzielone wyraźnie zaznaczonymi strukturami zwanymi liniami Z. W linii Z są zakotwiczone cienkie filamenty, które są polimerami zbudowanymi z podjednostek globularnej aktyny zwiniętych w postać dwóch helikalnych sznurów (ryc. 1b). Orientacja podjednostek w filamencie sprawia, że końce filamentu są nierównocenne. Jeden z końców (tzw. szybko rosnący) wiąże się z białkami linii Z, wśród których znajduje się α -aktynina, natomiast przeciwległy koniec (wolno rosnący) jest skierowany do środka sarkomeru. Odpowiednią długość oraz stabilność filamentów aktynowych zapewnia nebulina, której pojedyncza cząsteczka rozciąga się wzdłuż całego cienkiego



Tabela 1. Wpływ mutacji w genach kodujących białka mięśniowe na rozwój różnych typów wrodzonych miopatii

Gen	Kodowane białko	Typ miopatii*							
		NM	AM	IRM	CD	CFTD	CCD	MmD	MTM
<i>ACTA1</i>	α-aktyna	+	+	+	+	+	+		
<i>TPM2</i>	β-tropomiozyna	+			+				
<i>TPM3</i>	γ-tropomiozyna	+			+	+			
<i>NEB</i>	nebulina	+							
<i>TNNT1</i>	troponina T (szkieletowa)	+							
<i>CFL2</i>	kofilina	+							
<i>RYR1</i>	receptor rianodynowy 1					+	+	+	+
<i>SEPN1</i>	selenoproteina N					+	+	+	
<i>MTM1-3</i>	miotubulina 1-3								+
<i>DNM2</i>	dynamina 2								+
<i>BIN1</i>	amfifizyna 1								+

* Klasyfikacja miopatii w oparciu o objawy kliniczne i histopatologiczne: miopatia nemalinowa (nemaline myopathy-NM), miopatia aktynowa (actin myopathy-AM), miopatia z wewnątrzjądrowymi pałeczkami (intranuclear rod myopathy-IRM), miopatia typu czapczek (cap disease-CD), wrodzona dysproporcja typów włókien (congenital fiber type disproportion-CFTD), miopatia typu central core (central core disease-CCD), miopatia typu MmD (multi mini cores) oraz miopatia z osrodkowo położonymi jądrami lub miotubularna (myotubular myopathy-MTM).

filamentu. Jej koniec C jest zakotwiczony w linii Z, a koniec N sięga drugiego końca filamentu aktynowego, który jest zakrywany przez tropomodulinę. Wspólnie z tropomoduliną nebulina zapobiega niekontrolowanemu skracaniu i wydłużaniu filamentów [34,43]. Filamenty miozynowe są położone w centralnej części sarkomeru (ryc. 1a). Mają one postać dwubiegunową, w której globularne główki miozyny są skierowane w stronę linii Z, natomiast pozbawione główek centralne części filamentów przenikają położoną w środku sarkomeru białkową strukturę zwaną linią M [11]. Ogromne białko, tytyna, które rozciąga się między liniami Z i M determinuje integralność sarkomeru [53].

Cykliczne oddziaływania między globularnymi główkami miozynowymi i podjednostkami aktyny umożliwiają wnikanie filamentów grubych pomiędzy filamety cienkie. Prowadzi to do skracania sarkomeru i leży u podstaw skurczu mięśnia [51]. Oddziaływania między aktyną i miozyną są precyzyjnie kontrolowane przez zespół białek związanych z aktyną. Wzdłuż całego filamentu aktynowego rozciągają się dwa sznury tropomiozyny (TM), superhelikalnie zwiniętego białka, które polimeryzuje w wyniku oddziaływań „głowa-ogon”. Sąsiadujące wzdłuż filamentu dimeryczne cząsteczki tropomiozyny tworzą zakładkę - tetrameryczny kompleks obejmujący 9-11 reszt aminokwasowych z każdego końca TM (ryc.1b). Zakładka odgrywa istotną rolę w prawidłowej orientacji TM na filamencie. Pojedyncza cząsteczka TM wiąże siedem podjednostek aktyny oraz troponinę (Tn), kompleks białek, dzięki któremu oddziaływania aktyny z miozyną są zależne od stężenia jonów Ca^{2+} w komórce. Troponina jest złożona z trzech podjednostek: TnC wiążącej jony Ca^{2+} , inhibitoryj podjednostki TnI oraz TnT, która zakotwicza kompleks troponiny do tropomiozyny. Wiązanie jonów Ca^{2+} przez TnC jest impulsem, który rozpoczyna zmiany konformacyjne w obrębie całego filamentu cienkiego i prowadzi do skurczu [19].

Skurcz mięśni szkieletowych jest inicjowany przez bodźce nerwowe przekazywane przez nerwy motoryczne. Depolaryzacja błony komórkowej rozprzestrzenia się wzdłuż komórek mięśniowych, co prowadzi do powstania potencjału czynnościowego indukującego otwarcie kanału wapniowego zwanego receptorem rianodynowym, który mieści się w błonie siateczki sarkoplazmatycznej. To prowadzi do wzrostu stężenia jonów Ca^{2+} w sarkoplazmie, które wiążąc się z podjednostką TnC indukują zmiany konformacyjne w obrębie cienkiego filamentu, co z kolei umożliwia oddziaływanie aktyny z główkami miozyny [2].

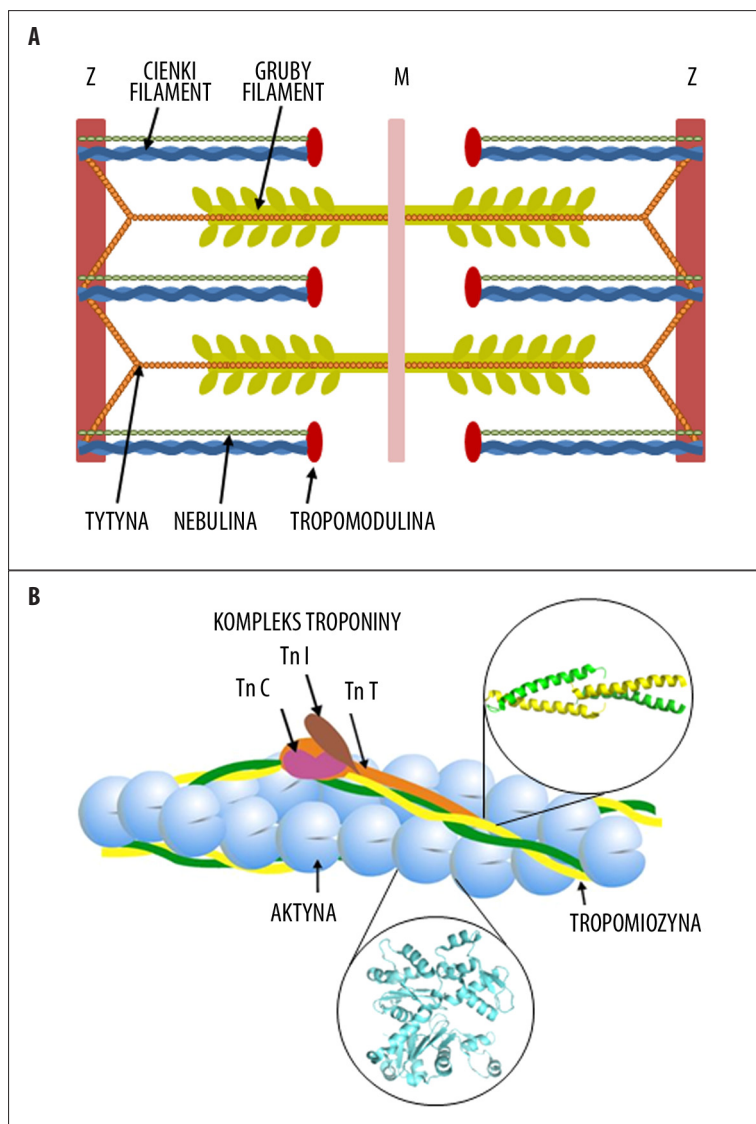
Prawidłowe funkcjonowanie mięśni szkieletowych jest uzależnione od precyzji oddziaływań międzybiałkowych. Nie dziwi więc, że nawet drobne uszkodzenia w strukturze białek mięśniowych mogą prowadzić do poważnych zaburzeń fizjologicznych.

3. MIOPATIA NEMALINOWA

Najlepiej zbadaną do tej pory postacią miopatii jest miopatia nemalinowa (NM). Po raz pierwszy opisana w 1963 r. przez dwie niezależnie pracujące grupy pod kierunkiem Conena i Shya [8,48]. Podstawową nieprawidłowością obserwowaną u chorych jest obecność we włóknach mięśniowych licznych nitkowatych ciał zwanych ciałkami nemalinowymi [47].

3.1. Obraz kliniczny NM

Klinicznie NM obejmuje zarówno ciężkie przypadki wśród noworodków polegające na braku spontanicznego ruchu i niewydolności oddechowej zaraz po urodzeniu (wysoka, wczesna śmiertelność), jak i łagodne schorzenia z powolną progresją pozwalające doczekać starości. W typowej postaci NM obserwowano uogólnione osłabienie i wiotkość mięśni (głównie mięśni twarzowych, dosiebnych części



Ryc. 1. Schemat budowy sarkomeru oraz cienkiego filamentu; (A) Umieszczenie w sarkomerze filamentów aktynowych i miozyny oraz towarzyszących im białek. (B) Szczegóły budowy cienkiego filamentu - tworzą go dwa splecione ze sobą łańcuchy podjednostek aktynowych. Po obu stronach filamentu układają się superhelikalnie zwinięte dimery tropomiozyny, które dzięki zakładce między końcami cząsteczek tropomiozyny sąsiadujących wzdłuż filamentu tworzą ciągłe łańcuchy. Jeden dimer tropomiozyny rozciąga się wzdłuż siedmiu podjednostek aktyny i oddziałuje z kompleksem troponiny. Podjednostka troponiny T wiąże tropomiozynę i zakotwicza całą troponinę do filamentu, troponina C wiąże jony wapnia, a troponina I pełni rolę inhibitora, który pod nieobecność jonów wapnia umożliwia hamowanie oddziaływań aktyny z miozyną. Pod filamentem pokazano szczegółowo strukturę aktyny monomerycznej (Protein Data Bank, kod dostępu 1J6Z). Cząsteczka aktyny została zorientowana tak, aby ukazane było jej ułożenie w filamencie. Każda cząsteczka jest podzielona na dwie domeny: zewnętrzną, skierowaną na zewnątrz filamentu oraz wewnętrzną położoną bliżej osi filamentu. W szczelinie między domenami są miejsca wiązania kationu dwuwartościowego oraz nukleotydu (ATP lub ADP). W górnej części ryc. są szczegóły budowy zakładki międzytropomiozynowej (Protein Data Bank, kod dostępu 2G9J). Superhelikalny koniec N jednego dimeru wchodzi między rozszerzenie helis powstałe na końcu C poprzedzającej cząsteczki

kończyn i mięśni oddechowych) oraz cechy dysmorfizmu kostnego [40]. Ze względu na różny zespół objawów i wiek ujawnienia się choroby, Europejskie Centrum Nerwowo-Mięśniowe (European Neuromuscular Centre) wyróżniło siedem podtypów miopatii nemalinowej: ostry (16% chorych na NM), typowy (46%), pośredni (20%), dorosłych (4%), dziecięcy (13%), Amiszów oraz inne rzadkie postaci [45]. Granice między poszczególnymi postaciami są nieostre, gdyż często zdarza się, że cechy przypisane różnym podtypom pokrywają się [38].

3.2. Patomorfologia mięśni w NM

W materiale biopsyjnym pozyskanym od pacjentów, we włóknach mięśniowych barwionych techniką Gomori trichrome ciała nemalinowe mają postać czerwono-purpurowych nitkowatych wtrętów. Umieszczenie ciałek może być różne, ogólnie wykazują skłonność skupiania się na obwodzie włókna, jednak zdarza się, że wypełniają cały jego przekrój [17]. Ciała nemalinowe są strukturami utworzonymi z α -aktyny oraz białek wywodzących się z linii Z: α -aktyniny, filaminy, miotyliny i desminy [12,46]. Mechanizm powstawania ciałek nemalinowych jest wciąż

nieznany. Przypuszcza się, że powstają z powodu zaburzeń w proporcji między funkcjonalną aktyną i białkami wiążącymi aktynę lub też są skutkiem zmian w oddziaływaniach między aktyną a innymi białkami. W szczegółowych analizach budowy ciałek stwierdzono odwróconą polarność sąsiadujących ze sobą filamentów aktynowych oraz ich usieciowanie przez dimery α -aktyniny. To sugeruje, że jednym z mechanizmów tworzenia się ciałek nemalinowych jest zaburzenie terminacji filamentów aktynowych poprzez zakrywanie końców w rejonie linii Z [46].

Tego typu wtręty nie są charakterystyczne tylko dla NM. Obserwowano je również podczas regeneracji miofibrilli u pacjentów z miopatią HIV i miopatią mitochondrialną, w mięśniach poddanych stałemu stresowi skurczowemu lub długotrwałemu unieruchomieniu, co może świadczyć, że ich pojawianie się jest reakcją mięśni na mechaniczny i patogeny stres [28].

Palczki mogą być obecne we wszystkich włóknach mięśniowych, jednak najczęściej pojawiają się we włóknach typu I. Proporcja włókien zawierających ciała nemalinowe jest zróżnicowana i zależy od rodzaju mięśni. Włókna



zawierające ciała nemalinowe często wykazują hipotrofię. Zaobserwowano również, że liczba wrętów wzrasta z wiekiem. Jednak korelacja między liczbą wrętów a stanem i wiekiem pacjentów nie została jednoznacznie stwierdzona [38].

Inną powszechną cechą NM są zmiany w proporcji i rozmiarze typów włókien mięśniowych. Obserwowane są duże odstępstwa od prawidłowej proporcji 1:1:1 między włóknami mięśniowymi typu 1, 2a i 2b. Włókna typu 1 są hipotroficzne, ale dominują pod względem liczby [28,46].

3.3. Podłoże genetyczne NM

Do tej pory odnotowano mutacje w sześciu genach, które są związane z rozwojem NM (tabela 1). Geny te kodują białka budujące cienki filament: α -aktynę, α TM i β TM, TnT i nebulinę [37]. Zaskakujące jest to, że z NM jest również powiązana mutacja w genie kodującym kofilinę – białko regulujące dynamikę filamentu, które nie jest typowym białkiem cienkiego filamentu [1]. Najczęściej NM wywołują mutacje w genach *NEB* i *ACTA1* kodujących nebulinę oraz szkieletową α -aktynę [30].

Pierwszego odkrycia punktowych mutacji w genie *ACTA1* powiązanych z miopatią nemalinową dokonano w 1999 r. [39]. Dziesięć lat później znano ponad sto siedemdziesiąt mutacji w tym genie, które są odpowiedzialne za kilka rodzajów miopatii, które są odpowiedzialne za prawie 20% przypadków NM [30]. Większość mutacji w *ACTA1* to powstające *de novo* heterozygotyczne mutacje dominujące, jednak opisano również przypadki recesywnych i dominujących mutacji dziedziczonych autosomalnie. Wśród mutacji dominujących przeważają mutacje zmiany sensu, natomiast wśród recesywnych, oprócz mutacji zmiany sensu, zdarzają się również mutacje nonsensowne, przesunięcia ramki odczytu i mutacje kodonu stop. Mutacje rozmieszczone są we wszystkich sześciu kodujących eksonach genu *ACTA1* [30,50].

Z mutacjami w genie nebuliny powiązано około 50% znanych przypadków NM [30]. Analiza sekwencji *NEB* jest utrudniona ze względu na ogromne rozmiary tego genu (183 eksony) oraz znaczną liczbę powtórzeń sekwencji. Mimo trudności, udało się zidentyfikować ponad sześćdziesiąt mutacji w *NEB*, wśród których większość to delecje, insercje lub mutacje punktowe. Wszystkie zidentyfikowane mutacje w *NEB* są dziedziczone w sposób autosomalny recesywny [33].

W genie *TPM3* kodującym α TM, która ulega ekspresji tylko w wolnych włóknach mięśniowych, zidentyfikowano pięć punktowych mutacji odpowiedzialnych za rozwój miopatii nemalinowej [29,31,44]. Mutacje w *TPM3* mogą być dziedziczone w sposób dominujący i recesywny. Fenotypowo powiązано je z podtypem ostrym, pośrednim i dziecięcym [37].

Badania prowadzone w zamkniętej społeczności Amiszów wykazały, że przyczyną poważnej odmiany NM pojawiającej się wśród jej członków jest mutacja Glu180Stop w genie *TNNT1*, której następstwem jest wytwarzanie skróconej postaci TnT obecnej w wolnych włóknach mięśni szkieletowych. Choroba ta wśród Amiszów jest dziedziczona

w sposób autosomalnie recesywny, a jej przebieg jest bardzo ostry [27].

Jedyną znaną dotąd mutacją w genie *CFL2*, kodującym mięśniową izoformę kofiliny, odkryto stosunkowo niedawno. Ekspresja zmutowanej kofiliny wywołuje typowy obraz NM [1].

3.4. Wpływ mutacji w *ACTA1* na strukturę i funkcję aktyny

Aktyna jest centralnym białkiem cienkiego filamentu. Jej postać polimeryczna (aktyna F), ma dwa splecione ze sobą łańcuchy utworzone z identycznych monomerycznych podjednostek (aktyna G). Aktyna G jest zbudowana z dwóch domen przedzielonych głęboką szczeliną (ryc. 1). W międzydomenowej szczelinie znajdują się miejsca wiązania kationu dwuwartościowego oraz nukleotydu (ATP/ADP). Oba ligandy są konieczne do utrzymania prawidłowej struktury i funkcji cząsteczki. Aktyna oddziałuje z wieloma białkami, które warunkują jej prawidłowe funkcjonowanie. Kontakty międzybiałkowe aktyny zapewniają skurcz mięśnia i jego regulację, umożliwiają prawidłowe zwiniecie potranslacyjne monomeru aktynowego, polimeryzację, stabilizację filamentu i jego zakotwiczenie w strukturach sarkomeru oraz właściwą wymianę podjednostek w istniejącym filamencie. U większości kręgowców aktyna jest białkiem bardzo konserwatywnym, a jej izoformy nie wykazują polimorfizmu, można zatem oczekiwać, że nawet niewielkie zmiany w sekwencji aminokwasowej będą prowadzić do zaburzeń w strukturze i funkcji filamentu, a w konsekwencji całej komórki mięśniowej [19,50,51].

Zmiany aminokwasowe w aktynie związane z rozwojem NM są równomiernie rozrzucone po całej powierzchni cząsteczki [16,50]. Modelowanie molekularne oraz badania biochemiczne i komórkowe wykazały, że zmiany te prowadzą do zaburzeń kilku podstawowych funkcji aktyny. Problemy mogą się zaczynać już na etapie zwijania aktyny w natywną cząsteczkę. Zwijanie nowo syntetyzowanego łańcucha polipeptydowego aktyny jest ułatwiane przez szaperoniny – prefoldynę i CCT. Prefoldyna wiąże łańcuch polipeptydowy i dostarcza go do CCT, gdzie dokonuje się ostateczne zwiniecie białka [54]. Niektóre miejsca wiązania szaperonin do aktyny są zmienione na skutek mutacji, jednak przewidywania, że białko zmienione w tych rejonach nie będzie prawidłowo zwinięte nie do końca się sprawdziły. Tylko dwie punktowe mutacje, prowadzące do zamiany aminokwasów w rejonach położonych w pobliżu miejsc wiązania prefoldyny, wykazały w testach wiązania wpływ na proces zwijania. Natomiast zastąpienia aminokwasowe bezpośrednio w rejonach oddziaływań z szaperoninami nie miały wpływu na tworzenie prawidłowo zwiniętej aktyny [10,16].

Bardziej przewidywalny był wpływ mutacji w rejonach zaangażowanych w wiązanie ATP na stabilność monomerycznej aktyny. Białko CAP (cyclase associated protein) wykazuje duże powinowactwo do aktyny pozbawionej ATP i prowadzi do jej szybkiej degradacji [36]. Badania nad wiązaniem mutantów aktyny z CAP wykazały, że zmiany aminokwasowe w rejonie miejsca wiążącego nukleotyd znacząco zwiększały powinowactwo między tymi białkami [10]. Test ten wskazuje pośrednio na zmniejszenie stabilności aktyny monomerycznej.

Struktura filamentów jest stabilizowana przez nukleotydy związane w szczelinie międzydomenowej oraz strukturę regionu „zawiasowego” położonego poniżej szczeliny. Rejon zawiasowy kontroluje orientację między domenami, a pośrednio również wpływa na konformację miejsc oddziaływań między podjednostkami sąsiadującymi w tym samym oraz sąsiednim łańcuchu aktynowym [42]. Zmiany w rejonie wiązania nukleotydu oraz „zawiasu” prowadziły do zaburzeń na różnych etapach polimeryzacji. Niektóre mutacje obniżały zdolność aktyny do polimeryzacji i powodowały destabilizację filamentów, z kolei inne zwiększały tendencję do tworzenia filamentowych struktur i agregacji [16]. Bezpośredni wpływ na zdolności polimeryzacyjne aktyny mają natomiast punktowe mutacje w rejonach oddziaływań między monomerami [1,13]. Innym miejscem ważnym dla struktury cząsteczki jest reszta His73, która ulega potranslacyjnej metylacji, modyfikacji istotnej dla stabilizacji oddziaływań między domenami. Zamiana His73 na Asp, wykryta u pacjentów z objawami NM, powodowała stabilizację cząsteczki i spowalniała szybkość polimeryzacji [58].

Niektóre z zastąpień aminokwasowych powodujących NM obniżają powinowactwo aktyny do α -aktyny, białka sieciującego końce filamentów w obrębie linii Z [10,13,16]. Osłabienie oddziaływania z białkiem linii Z prawdopodobnie prowadzi do rozrywania połączeń filamentów cienkich z białkami linii Z. Obserwacja ta dobrze tłumaczy postępujące z wiekiem zwiększanie liczby ciał nemalinowych we włóknach mięśniowych pacjentów.

Inne zmiany funkcjonalne wynikające ze zmian aminokwasów w aktynie mogą wpływać na sam proces skurczu, czyli oddziaływania aktyny z miozyną i ich regulację, jednak analizy funkcjonalne nie wykazują określonego kierunku zmian. W teście ruchliwości *in vitro*, który pozwala na przesłedzenie szybkości ruchu filamentów po powierzchni opłaszczonej główkami miozyny, wpływ mutacji na szybkość przesuwania nieregulowanych filamentów aktynowych był bardzo różnorodny – obserwowano zarówno brak zmian, wzrost, jak i spadek szybkości ruchu. Wyraźnej tendencji zmian w procesie ruchliwości nie obserwowano również w obecności białek regulatorowych – tropomiozyny i troponiny oraz aktywujących stężeń jonów Ca^{2+} . Niektóre mutacje prowadziły do zwiększenia, natomiast inne do spadku ruchliwości [16].

Z przeglądu analiz funkcjonalnych uzyskanych dla aktyny powstałej w wyniku mutacji nie wyłania się wspólny mechanizm patologii NM. Naukowcy wysunęli hipotezę, że główną przyczyną NM jest toksyczne działanie zmienionych przez mutacje białek. Przemawia za tym to, że większość mutacji w *ACTA1* to dominujące mutacje heterozygotyczne. Obecność prawidłowego allelu umożliwia rozwój i pracę mięśniom, jednak ekspresja nawet niewielkich ilości białka, którego funkcje zostały zmienione, interferuje z funkcjonowaniem prawidłowej aktyny i w konsekwencji fenotyp ma postać negatywnie dominującą [50].

Bardzo interesujący mechanizm patologii NM wyłania się z najnowszych badań nad wpływem mutacji w aktynie na proces regulacji transkrypcji wielu białek mięśniowych, wśród nich α -aktyny, tropomiozyny, troponiny, lekkich i ciężkich łańcuchów miozyny [56]. Program

transkrypcyjny komórki mięśniowej regulowany przez czynnik transkrypcyjny SRF (ludzki czynnik odpowiedzi na surowicę krwi) podlega bezpośredniej kontroli przez aktynę. Rolę czynnika sygnalizacyjnego odgrywa w tym przypadku równowaga między aktyną monomeryczną i filamentową. Aktyna w postaci monomerycznej wiąże czynnik MAL, co uniemożliwia jego oddziaływanie z SRF i indukcję transkrypcji. Polimeryzacja aktyny zmniejsza pulę wolnej aktyny G, a to powoduje uwolnienie MAL z kompleksu z aktyną, wiązanie MAL z SRF i aktywację transkrypcji [55]. Stwierdzono, że mutacje, które obniżają zdolność aktyny do polimeryzacji zwiększają stosunek G/F aktyny, co prowadzi do zablokowania MAL w kompleksie z aktyną. Znaleziono również mutanty aktyny, które wykazują zwiększone powinowactwo do MAL, przez co obniżają jego aktywność transkrypcyjną. Zatem mutacje w genie aktyny mogą wpływać na program ekspresji białek mięśniowych wytwarzanych w komórce. Taki mechanizm musi prowadzić do poważnych zaburzeń w strukturze komórki mięśniowej [56].

3.5. Wpływ mutacji w genie *NEB* na strukturę cienkiego filamentu i siłę skurczu

Jak wspomniano w rozdziale 2, nebulina jest ogromnym białkiem sarkomerycznym. Jest zbudowana z powtarzających się modułów (M). Oddziałujący z tropomoduliną koniec N stanowią moduły M1-M8, centralna część (M9-M162) nebuliny odpowiada za jej wiązanie z aktyną, natomiast koniec C jest zakotwiczony w linii Z. Nebulina reguluje długość filamentu cienkiego w mięśniach szkieletowych, jej rola jest zatem niezwykle istotna dla generacji siły motorycznej w komórce mięśniowej, gdyż tylko filament o określonej, precyzyjnie kontrolowanej długości (1,3 μ m) może oddziaływać z odpowiednio dużą liczbą główek miozyny [20].

W 2009 r. Granzier i wsp. [21] sprawdzili wpływ delekcji w eksonie 55 *NEB* na długość cienkiego filamentu w mięśniach pacjentów cierpiących na NM. Ekson 55 koduje 35 aminokwasów wchodzących w skład modułów M69 i M70, którym biorą udział w wiązaniu aktyny. Obserwacje z użyciem mikroskopu elektronowego pozwoliły stwierdzić duże zmiany w długości cienkiego filamentu w miofibrylach chorych zawierających delekcje w *NEB*, które wahały się w zakresie 0,3–1,3 μ m. Pomiarów funkcjonalnych wykazały drastyczny spadek (65%) zdolności do generacji siły motorycznej w tych włóknach mięśniowych w stosunku do kontroli. Zatem delekcje w *NEB* negatywnie wpływają na oddziaływanie nebuliny z cząsteczkami aktyny, powodując utratę kontroli nad długością filamentu, co prowadzi do osłabienia siły mięśni. Zarówno fragmentacja filamentów, jak i zmniejszenie siły skurczu powodują akumulację aktyny w ciałach nemalinowych i dezintegrację struktury sarkomeru [21].

3.6. Wpływ mutacji w genie *TPM3* na strukturę i funkcję cienkiego filamentu

Pierwsze doniesienie na temat związku punktowej mutacji w genie *TPM3* z miopatią nemalinową pojawiło się w 1995 r. [31]. Wykryta mutacja prowadzi do zamiany reszty Met9 na Arg w cząsteczce γ TM (zwaną również wolną α TM), izoformy tropomiozyny, która ulega ekspresji w wolnych



włóknach mięśniowych typu 1. W późniejszych badaniach wykryto kolejne pięć mutacji w tym genie.

U pacjentów w których wykryto mutację Met9Arg obserwowano zmiany w poziomie ekspresji izoform TM. W prawidłowych, dojrzałych włóknach typu 1 izoformy γ TM i β TM są zrównoważone i tworzą heterodimer γ/β . W miopatii nemalinowej obserwowano obniżenie poziomu ekspresji β TM, co w konsekwencji prowadzi do tworzenia homodimeru γ/γ . Podobny wzór ekspresji obserwowano w komórkach mięśni myszy transgenicznym, do których wprowadzono zmutowany gen *TPM3* [9].

Dziewiąta reszta aminokwasowa TM mieści się w rejonie zakładki międzypomiozynowej. Badania *in vitro*, w których posłużono się rekombinowaną TM zawierającą Arg w miejscu Met9 wykazały, że mutacja w tym miejscu silnie osłabia powinowactwo TM do aktyny i zaburza regulację oddziaływań aktyny z miozyną z udziałem troponiny i jonów Ca^{2+} [35]. Zaburzenia w aktywacji skurczu mogą być jedną z głównych przyczyn osłabienia siły mięśni obserwowanego u pacjentów.

Z kolei przyczyną fragmentacji filamentów i powstawania złogów w postaci ciał nemalinowych może być zmniejszenie zdolności TM do polimeryzacji i wiązania z aktyną. Badania, w których użyto syntetycznego peptydu odpowiadającego sekwencji N-końcowej TM i zawierającego zmianę Met9 na Arg, wykazały, że zamiana reszty hydrofobowej na hydrofilową powoduje silne zaburzenie struktury superhelikalnej tego rejonu białka. Ponieważ koniec N TM odgrywa główną rolę w tworzeniu zakładki i wiązaniu TM do aktyny, zaburzenia strukturalne w tym rejonie mogą destabilizować filament [35]. Dodatkową przyczyną destabilizacji filamentów aktynowych może być zmniejszenie powinowactwa TM zmienionej w końcu N do tropomoduliny [22].

Te przypuszczenia znalazły potwierdzenie w badaniach *in vivo*, w których komórki mioblastów C2C12 poddano transfekcji zmutowanym genem tropomiozyny. Zaobserwowano zredukowaną, mniej efektywną inkorporację tropomiozyny do cienkiego filamentu oraz destabilizację cytoszkieletu aktynowego zainfekowanych komórek. W części analizowanych mioblastów zaobserwowano zredukowaną fluorescencję rodamino-falloidyny, używanej do obrazowania filamentowej aktyny, co sugeruje, że ekspresja zmutowanej TM może destabilizować strukturę filamentów [24].

4. MIOPATIA Z WEWNĄTRZJĄDROWYMI PAŁECZKAMI

Patologiczne gromadzenie się pałeczkowatych złogów w jądrach komórek mięśniowych obserwowano już w latach sześćdziesiątych XX wieku [16,26]. Obecnie miopatia z wewnątrzjądrowymi pałeczkami (IRM) jest uznawana za odmianę miopatii nemalinowej. Z tą postacią miopatii wiąże się trzynaście mutacji, wyłącznie w genie *ACTA1*, prowadzących do zmian dwunastu reszt aminokwasowych aktyny. Część mutacji powoduje zmiany aminokwasowe w rejonie zawiasu między domenami znajdującego się u dołu szczeliny międzypomiozynowej, inne są położone w miejscach istotnych dla wiązania nukleotydu. Mutacje te mogą zatem mieć bezpośredni wpływ na wiązanie i wymianę nukleotydu w cząsteczce aktyny, a to z kolei może wpływać na proces

polimeryzacji i stabilizacji filamentu. Mutacje powiązane z IRM znaleziono również w rejonach, które w cząsteczce aktyny są bezpośrednio zaangażowane w tworzenie kontaktów między podjednostkami. Można zatem sądzić, że w IRM główną patologią na poziomie molekularnym jest destabilizacja filamentu aktynowego [30,50].

Interesujący mechanizm akumulacji pałeczek aktynowych w jądrze odkryto na podstawie modelowania molekularnego, które wykazało, że kilka mutacji związanych z IRM powoduje zaburzenia struktury w rejonie aktyny odpowiedzialnym za wewnątrzkomórkowe umieszczenie tego białka. Zmiany w strukturze NES (nuclear export signal) prowadzą do akumulacji w jądrze nie tylko aktyny zmienionej przez mutację, ale również natywnego białka obecnego w komórce [15]. Wynik ten wskazuje na indukcję nieprawidłowych funkcji przez zmienione, „trujące” cząsteczki aktyny.

5. MIOPATIA AKTYNOWA

Miopatię aktynową (AM) opisał Goebel w 1997 r. jako patologię, która wyróżnia się akumulacją filamentowych wtretów w obszarach włókna mięśniowego zawierających jedynie aktynę, a pozbawionych filamentów miozynowych [18]. Patologia ta wywołuje ciężkie stany chorobowe i związana jest z mutacjami w genie *ACTA1*. Zidentyfikowano osiem różnych mutacji punktowych w tym genie, z których większość gromadzi się w miejscu wiązania nukleotydu oraz w rejonie zawiasowym między domenami aktyny, co powoduje defekty w polimeryzacji i stabilności filamentu. Interesującym jest to, że te same mutacje, które u jednych prowadzą do rozwoju miopatii aktynowej, u innych są przyczyną rozwoju IRM [16,30]. Potwierdza to pogląd, że miopatie są schorzeniami o skomplikowanej etiologii. Choć istnieją określone związki między zmianami strukturalnymi w białkach mięśniowych wywołanymi przez mutacje a funkcjami tych białek, to zapewne istnieją czynniki, które u różnych osób prowadzą do różnych fenotypów.

6. MIOPATIA TYPU CZAPECEK

Miopatię typu czapeczek (CD) opisali w 1981 r. polscy naukowcy pracujący pod kierunkiem prof. A. Fidziańskiej [17]. Miopatia ta jest uznawana za wariant lub wczesną postać NM. Odkryto bowiem, że członkowie jednej rodziny, posiadający te same mutacje, mogą chorować na miopatię czapeczek albo nemalinową lub na obie jednocześnie. Miopatia czapeczek charakteryzuje się obecnością w obrazach histologicznych czapeczkowatych struktur na peryferiach włókien mięśniowych wypełnionych cienkimi filamentami oraz białkami linii Z, akumulacją mitochondriów i glikogenu. Kliniczny obraz jest podobny do typowej miopatii nemalinowej [28].

Pierwsze dane na temat genetycznych przyczyn miopatii czapeczek powiązały tę patologię z mutacjami w genie *TPM2* kodującym izoformę β tropomiozyny. Są to mutacje zmiany sensu, delekcja i duplikacja pojedynczego aminokwasu [31,41,52]. Kolejne odkrycia powiązały ten typ miopatii również z mutacjami w genie *TPM3*, które wcześniej wykryto u pacjentów z objawami miopatii nemalinowej i dysproporcji typu włókien (CFTD) [14,57]. Heterogenność etiologii miopatii czapeczek zwiększona

została przez niedawne odkrycie mutacji zmiany sensu w genie *ACTA1* [23].

Genetyczne podłoże i patogenezą miopatii czapczek częściowo pokrywają się z miopatią nemalinową i CFTD. To skłania do przypuszczeń, że istnieje czynnik, który powoduje indywidualną odpowiedź organizmu – wytworzenie czapczek lub ciałek nemalinowych, na pojawienie się zmienionego przez mutację białka. Natury tego modyfikującego czynnika dotychczas nie poznano [57].

7. WRODZONA DYSPROPORCJA TYPU WŁÓKIEŃ

Zaburzenia w proporcji włókien mięśniowych (CFTD) polegające na znacznej hipotrofii włókien typu 1 (wolno kurczących się) w stosunku do włókien typu 2 (szybkich) od dawna znajdowano w materiale pozyskiwanym metodą biopsji od małych pacjentów, w których zaraz po urodzeniu obserwowano ogólne osłabienie i hipotonię mięśni [3]. Termin wrodzona dysproporcja typu włókien, zaproponowany przez Brooka w 1973 r., często jest stosowany do określenia drugorzędowej cechy histologicznej obserwowanej w NM. Jednak wieloletnie badania przyczyniły się do wyodrębnienia CFTD, jako odrębnego typu wrodzonej miopatii [6].

7.1. Obraz kliniczny CFTD

U chorych cierpiących na CFTD stwierdza się zmniejszenie napięcia oraz różny stopień osłabienia mięśni szkieletowych, zazwyczaj dolnych kończyn. Zakres objawów jest bardzo zmienny, od ostrego osłabienia mięśni i wczesnej śmierci w okresie noworodkowym, do stanów łagodnych, które pozwalają choremu funkcjonować do późnego wieku, choć wraz z wiekiem objawy choroby nasilają się. Diagnoza kliniczna nie daje jednoznacznej odpowiedzi czy pacjent choruje na CFTD, gdyż objawy kliniczne są typowe dla wielu miopatii i chorób mięśniowych. Z tego względu podstawowe znaczenie ma diagnoza histologiczna [6].

7.2. Patomorfologia mięśni w CFTD

Podstawowym zaburzeniem histopatologicznym jest widoczna dysproporcja wielkości włókien typu 1 i 2. Przyjmuje się, że o dysproporcji typu włókien decyduje hipotrofia włókien typu 1, które są mniejsze od włókien typu 2 co najmniej o 12%. Kryteria niektórych badaczy są bardziej zaostrzone, gdyż wymagają oni ponad 25% zmniejszenia wielkości włókien typu 1. Oprócz hipotrofii u wielu pacjentów obserwuje się również liczbą dominację włókien typu 1. Ponadto w wielu przypadkach we włóknach obu typów obserwowano centralnie położone jądra oraz nieregularną linię Z, która przybierała postać sinusoidy czy zygzaka [4,49]. Jak wspomniano, zmiany w wielkości włókien typu 1 i 2 są obserwowane u cierpiących na różne rodzaje miopatii, dlatego CFTD jest diagnozowane tylko wówczas, gdy inne możliwe patologie zostaną wykluczone. Występowanie wyłącznie dysproporcji typu włókien oraz brak wtrętów upoważnia do klasyfikacji choroby jako CFTD [4].

7.3. Molekularne przyczyny CFTD

CFTD pojawia się na skutek mutacji spontanicznych oraz jest dziedziczona w sposób zarówno recesywny jak

i dominujący. Najnowsze doniesienia za przyczynę CFTD wskazują mutacje w genach *ACTA1*, *TPM3*, *SEPN1* [3], a ostatnio znaleziono również mutacje w genie *RYR1* [7].

Reszty aminokwasowe zmienione na skutek mutacji w *ACTA1* skupiają się w cząsteczce aktyny w rejonie, który jest odpowiedzialny za wiązanie tropomiozyny [16]. Można przypuszczać, że takie umiejscowienie zmienionych miejsc prowadzi do zaburzeń w procesach regulacji funkcji aktyny przez tropomiozynę. Analizy funkcjonalne potwierdziły tę hipotezę. W teście ruchliwości *in vitro*, w którym obserwuje się ruch znakowanych fluorescencyjnie filamentów po powierzchni opłaszczonej główkami miozyny, obserwowano zmniejszoną ruchliwość filamentów zawierających zmutowaną aktynę i natywną tropomiozynę. Obecność troponiny i aktywujących stężeń Ca^{2+} nie wpływała korzystnie na mierzone parametry ruchu [5].

Obserwacje włókien mięśni pacjentów z mutacjami w genie *ACTA1* wykazały, że w odróżnieniu od NM, mutacje wywołujące CFTD nie prowadzą do zmian w strukturze sarkomeru [5]. Zatem można sądzić, że CFTD jest raczej skutkiem osłabienia skurczu mięśni, niż zaburzenia jego struktury. Wstępne wyniki badań nad wpływem mutacji w *TPM3* na funkcje filamentu aktynowego, pochodzące z naszego laboratorium, potwierdzają ten mechanizm rozwoju CFTD [45].

Warto zwrócić uwagę, że z CFTD powiązано również mutacje w genach *RYR1* i *SEPN1* kodujących receptor rianodynowy i selenoproteinę. Mutacje w tych genach są też główną przyczyną rozwoju miopatii CCD i MmD (tabela 1), jednak zglebienie molekularnych mechanizmów patologii mięśni wynikających z mutacji w tych genach wykraczałoby poza ramy tego artykułu.

8. PODSUMOWANIE

Miopatie są wrodzonymi chorobami genetycznymi dziedziczonymi autosomalnie recesywnie lub dominująco. Wiele lat badań doprowadziło do odkrycia mutacji w kilku genach kodujących białka mięśniowe. Przeważnie mutacje dotyczą genów kodujących białka filamentu aktynowego – α -aktynę, izoformy β i γ tropomiozyny, troponinę T oraz nebulinę. Na podstawie badań strukturalnych komórek mięśniowych, modelowania molekularnego oddziaływań międzycząsteczkowych, badań biochemicznych oraz analiz ekspresji i lokalizacji wewnątrzkomórkowej białek określono zaburzenia na poziomie komórkowym i molekularnym, które są odpowiedzialne za dezintegrację i osłabienie mięśni. Stwierdzono, że mutacje wywołują zmiany w strukturze białek bezpośrednio zaburzające procesy polimeryzacji i stabilizacji filamentu aktynowego, wewnątrzkomórkowego umiejscowienia aktyny oraz regulacji oddziaływań aktyny z miozyną. Niestety, nie istnieje prosta korelacja między zmianą w funkcji białek a patomorfologią i objawami klinicznymi miopatii. Wiele wyników wskazuje na „trujące” działanie zmienionego na skutek mutacji białka.

PODZIĘKOWANIA

Dziękujemy pani Małgorzacie Śliwińskiej za pomoc w stworzeniu ryciny.



PIŚMIENNICTWO

- [1] Agrawal P.B., Greenleaf R.S., Tomczak K.K., Lehtokari V.L., Wallgren-Pettersson C., Wallefeld W., Laing N.G., Darras B.T., Maciver S.K., Dormitzer P.R., Beggs A.H.: Nemaline myopathy with minicores caused by mutation of the *CFI2* gene encoding the skeletal muscle actin-binding protein, cofilin-2. *Am. J. Hum. Genet.*, 2007; 80: 162–167
- [2] Berchtold M.W., Brinkmeier H., Müntener M.: Calcium ion in skeletal muscle: its crucial role for muscle function, plasticity and disease. *Physiol. Rev.*, 2000; 80: 1215–1265
- [3] Cavanagh N.P., Larke B.D., McMeniman P.: Congenital fibre type disproportion myopathy. A histological diagnosis with an uncertain clinical outlook. *Arch. Dis. Child.*, 1979; 54: 735–743
- [4] Clarke N.F.: Skeletal muscle disease due to mutations in tropomyosin, troponin and cofilin. *Adv. Exp. Med. Biol.*, 2008; 642: 40–54
- [5] Clarke N.F., Ilkovski B., Cooper S., Valova V.A., Robinson P.J., Nonaka I., Feng J.J., Marston S., North K.: The pathogenesis of *ACTA1*-related congenital fiber type disproportion. *Ann. Neurol.*, 2007; 61: 552–561
- [6] Clarke N.F., North K.N.: Congenital fiber type disproportion – 30 years on. *J. Neuropathol. Exp. Neurol.*, 2003; 62: 977–989
- [7] Clarke N.F., Waddell L.B., Cooper S.T., Perry M., Smith R.L., Kornberg A.J., Muntoni F., Lillis S., Straub V., Bushby K., Guglieri M., King M.D., Farrell M.A., Marty I., Lunardi J., Monnier N., North K.N.: Recessive mutations in *RYR1* are a common cause of congenital fiber type disproportion. *Hum. Mutat.*, 2010; 31: E1544–E1550
- [8] Conen P.E., Murphy E.G., Donohue W.L.: Light and electron microscopic studies of myofibrils in a child with hypotonia and muscle weakness. *Can. Med. Assoc. J.*, 1963; 89: 983–986
- [9] Corbett M.A., Robinson C.S., Dungleon G.F., Yang N., Joya J.E., Stewart A.W., Schnell C., Gunning P.W., North K.N., Hardeman E.C.: A mutation in α -tropomyosin affects muscle strength, maturation and hypertrophy in a mouse model for nemaline myopathy. *Hum. Mol. Genet.*, 2001; 15: 317–328
- [10] Costa C.F., Rommelaere H., Waterschoot D., Sethi K.K., Nowak K.J., Laing N.G., Ampe C., Machesky L.M.: Myopathy mutations in alpha-skeletal-muscle actin cause a range of molecular defects. *J. Cell. Sci.*, 2004; 117: 3367–3377
- [11] Craig R., Woodhead J.L.: Structure and function of myosin filaments. *Curr. Opin. Struct. Biol.*, 2006; 16: 204–212
- [12] D'Amico A., Bertini E.: Congenital myopathies. *Curr. Neurol. Neurosci. Rep.*, 2008; 8: 73–79
- [13] D'Amico A., Graziano C., Pacileo G., Petrini S., Nowak K.J., Boldrini R., Jacques A., Feng J.J., Porfirio B., Sewry C.A., Santorelli F.M., Limongelli G., Bertini E., Laing N., Marston S.B.: Fatal hypertrophic cardiomyopathy and nemaline myopathy associated with *ACTA1* K336E mutation. *Neuromuscul. Disord.*, 2006; 16: 548–552
- [14] De Paula A.M., Franques J., Fernandez C., Monnier N., Lunardi J., Pellissier J.F., Figarella-Branger D., Pouget J.: A *TPM3* mutation causing cap myopathy. *Neuromuscul. Disord.*, 2009; 19: 685–688
- [15] Domazetovska A., Ilkovski B., Kumar V., Valova V.A., Vandebrouck A., Hutchinson D.O., Robinson P.J., Cooper S.T., Sparrow J.C., Peckham M., North K.N.: Intranuclear rod myopathy: molecular pathogenesis and mechanisms of weakness. *Ann. Neurol.*, 2007; 62: 597–608
- [16] Feng J.J., Marston S.: Genotype-phenotype correlations in *ACTA1* mutations that cause congenital myopathies. *Neuromuscul. Disord.*, 2009; 19: 6–16
- [17] Fidziańska-Dolot A.: Miopatie wrodzone. W: Choroby nerwowo-mięśniowe: Hausmanowa-Petrusewicz I., Wydawnictwo Czelej, Lublin 2005; 114–133
- [18] Goebel H.H., Warlo I.: Nemaline myopathy with intranuclear rods-intranuclear rod myopathy. *Neuromuscul. Disord.*, 1997; 7: 13–19
- [19] Gordon A.M., Homsher E., Regnier M.: Regulation of contraction in striated muscle. *Physiol. Rev.*, 2000; 80: 853–924
- [20] Granzier H., Ottenheijm C.A.: New insight into the structural roles of nebulin in skeletal muscle. *J. Biomed. Biotechnol.*, 2010; ID 968139
- [21] Granzier H., Ottenheijm C.A., Witt C.C., Stienen G.J., Labeit S., Beggs A.H.: Thin filament length dysregulation contributes to muscle weakness in nemaline myopathy patients with nebulin deficiency. *Hum. Mol. Genet.*, 2009; 18: 2359–2369
- [22] Greenfield N.J., Fowler V.M.: Tropomyosin requires an intact N-terminal coiled coil to interact with tropomodulin. *Biophys. J.*, 2002; 82: 2580–2591
- [23] Hung R.M., Yoon G., Hawkins C.E., Halliday W., Biggar D., Vajsar J.: Cap myopathy caused by a mutation of the skeletal alpha-actin gene *ACTA1*. *Neuromuscul. Disord.*, 2010; 20: 238–240
- [24] Ilkovski B., Mokbel N., Lewis R.A., Walker K., Nowak K.J., Domazetovska A., Laing N.G., Fowler V.M., North K.N., Cooper S.T.: Disease severity and thin filament regulation in M9R *TPM3* nemaline myopathy. *J. Neuropathol. Exp. Neurol.*, 2008; 67: 867–877
- [25] Ilkovski B., Nowak K.J., Domazetovska A., Maxwell A.L., Clement S., Davies K.E., Laing N.G., North K.N., Cooper S.T.: Evidence for a dominant-negative effect in *ACTA1* nemaline myopathy caused by abnormal folding, aggregation and altered polymerization of mutant actin isoforms. *Hum. Mol. Genet.*, 2004; 13: 1727–1743
- [26] Jenis E.H., Lindquist R.R., Lister R.C.: New congenital myopathy with crystalline intranuclear inclusions. *Arch. Neurol.*, 1969; 20: 281–287
- [27] Johnston J.J., Kelley R.I., Crawford T.O., Morton D.H., Agarwala R., Koch T., Schäffer A.A., Francmano C.A., Biesecker L.G.: A novel nemaline myopathy in the Amish caused by a mutation in troponin T1. *Am. J. Hum. Genet.*, 2000; 67: 814–821
- [28] Kee A.J., Hardeman E.C.: Tropomyosin in skeletal muscle diseases. *Adv. Exp. Med. Biol.*, 2008; 644: 143–157
- [29] Kiphuth I.C., Krause S., Huttner H.B., Dekomien G., Struffert T., Schröder R.: Autosomal dominant nemaline myopathy caused by a novel α -tropomyosin 3 mutation. *J. Neurol.*, 2010; 257: 658–660
- [30] Laing N.G., Dye D.E., Wallgren-Pettersson C., Richard G., Monnier N., Lillis S., Winder T.L., Lochmuller H., Graziano C., Mitrani-Rosenbaum S., Twomey D., Sparrow J.C., Beggs A.H., Nowak K.J.: Mutation and polymorphisms of the muscle α -actin gene (*ACTA1*). *Hum. Mutat.*, 2009; 30: 1267–1277
- [31] Laing N.G., Wilton S.D., Akkari P.A., Dorosz S., Boundy K., Kneebone C., Blumbergs P., White S., Watkins H., Love D.R., Haan E.: A mutation in the α tropomyosin gene *TPM3* associated with autosomal dominant nemaline myopathy. *Nat. Genet.*, 1995; 9: 75–79
- [32] Lehtokari V.L., Ceuterick-de Groote C., de Jonghe P., Marttila M., Laing N.G., Pelin K., Wallgren-Pettersson C.: Cap disease caused by heterozygous deletion of the β -tropomyosin gene *TPM2*. *Neuromuscul. Disord.*, 2007; 17: 433–442
- [33] Lehtokari V.L., Greenleaf R.S., DeChene E.T., Kellinsalmi M., Pelin K., Laing N.G., Beggs A.H., Wallgren-Pettersson C.: The exon 55 deletion in the nebulin gene – one single founder mutation with world-wide occurrence. *Neuromuscul. Disord.*, 2009; 19: 179–181
- [34] Littlefield R.S., Fowler V.M.: Thin filament length regulation in striated muscle sarcomeres: pointed-end dynamics go beyond a nebulin ruler. *Semin. Cell. Dev. Biol.*, 2008; 19: 511–519
- [35] Moraczewska J., Greenfield N.J., Liu Y., Hitchcock-DeGregori S.E.: Alteration of tropomyosin function and folding by a nemaline myopathy-causing mutation. *Biophys. J.*, 2000; 79: 3217–3225
- [36] Moriyama K., Yahara I.: Human CAP1 is a key factor in the recycling of cofilin and actin for rapid actin turnover. *J. Cell. Sci.*, 2002; 115: 1591–1601
- [37] North K.: What's new in congenital myopathies? *Neuromuscul. Disord.*, 2008; 18: 433–442
- [38] North K., Ryan M.M.: Nemaline myopathy. *Gene reviews*, 2009, ID: 20310465 12
- [39] Nowak K.J., Wattanasirichaigoon D., Goebel H.H., Wilce M., Pelin K., Donner K., Jacob R.L., Hübner C., Oexle K., Anderson J.R., Verity C.M., North K.N., Iannaccone S.T., Müller C.R., Nürnberg P., Muntoni F., Sewry C., Hughes I., Sutphen R., Lacsos A.G., Swoboda K.J., Vigneron J., Wallgren-Pettersson C., Beggs A.H., Laing N.G.: Mutations in the skeletal muscle α -actin gene in patients with actin myopathy and nemaline myopathy. *Nat. Genet.*, 1999; 23: 208–212
- [40] Ochala J.: Thin filament proteins mutations associated with skeletal myopathies: Defective regulation of muscle contraction. *J. Mol. Med.*, 2008; 86: 1197–1204
- [41] Ohlsson M., Quijano-Roy S., Darin N., Brochier G., Lacène E., Avila-Smirnow D., Fardeau M., Oldfors A., Tajsharghi H.: New morphologic and genetic findings in cap disease associated with β -tropomyosin (*TPM2*) mutations. *Neurology*, 2008; 71: 1896–1901
- [42] Orlova A., Egelman E.H.: Structural basis for the destabilization of F-actin by phosphate release following ATP hydrolysis. *J. Mol. Biol.*, 1992; 227: 1043–1053
- [43] Pappas C.T., Bliss K.T., Ziesenis A., Gregorio C.C.: The nebulin family: an actin support group. *Trends. Cell. Biol.*, 2011; 21: 29–37
- [44] Pénisson-Besnier I., Monnier N., Toutain A., Dubas F., Laing N.G.: A second pedigree with autosomal dominant nemaline myopathy caused by *TPM3* mutation: a clinical and pathological study. *Neuromuscul. Disord.*, 2007; 17: 330–337

- [45] Robaszkiewicz K., Moraczewska J.: Effects of tropomyosin mutations related to congenital fibre type disproportion on the regulation of actin filament. *Acta Biochim. Pol.*, 2010; 57(Suppl.4): 52
- [46] Sanoudou D., Beggs A.H.: Clinical and genetic heterogeneity in nemaline myopathy – a disease of skeletal muscle thin filaments. *Trends Mol. Med.*, 2001; 7: 362–368
- [47] Schnell C., Kan A., North K.N.: ‘An artefact gone awry’: identification of the first case of nemaline myopathy by Dr R.D.K. Reye. *Neuromuscul. Disord.*, 2000; 10: 307–312
- [48] Shy G.M., Engel W.K., Somers J.E., Wanko T.: Nemaline myopathy. A new congenital myopathy. *Brain*, 1963; 86: 793–810
- [49] Sobrido M.J., Fernández J.M., Fontoira E., Pérez-Sousa C., Cabello A., Castro M., Teijeira S., Alvarez S., Mederer S., Rivas E., Seijo-Martínez M., Navarro C.: Autosomal dominant congenital fibre type disproportion: a clinicopathological and imaging study of a large family. *Brain*, 2005; 128: 1716–1727
- [50] Sparrow J.C., Nowak K.J., Durling H.J., Beggs A.H., Wallgren-Pettersson C., Romero N., Nonaka I., Laing N.G.: Muscle disease caused by mutations in the skeletal muscle alpha-actin gene (*ACTA1*). *Neuromuscul. Disord.*, 2003; 13: 519–531
- [51] Strzelecka-Gołaszewska H.: Molekularny mechanizm skurczu mięśniowego. W: *Biofizyka dla biologów*: Ryszewska M., Leyko W., PWN, Warszawa 1997; 245–280
- [52] Tajsharghi H., Ohlsson M., Lindberg C., Oldfors A.: Congenital myopathy with nemaline rods and cap structures caused by a mutation in the β -tropomyosin gene (*TPM2*). *Arch. Neurol.*, 2007; 64: 1334–1338
- [53] Tskhovrebova L., Trinick J.: Titin: properties and family relationships. *Nat. Rev. Mol. Cell. Biol.*, 2003; 4: 678–689
- [54] Vainberg I.E., Lewis S.A., Rommelaere H., Ampe C., Vandekerckhove J., Klein H.L., Cowan N.J.: Prefoldin, a chaperone that delivers unfolded proteins to cytosolic chaperonin. *Cell*, 1998; 93: 863–873
- [55] Vartiainen M.K., Guettler S., Larijani B., Treisman R.: Nuclear actin regulates dynamic subcellular localization and activity of the SRF co-factor MAL. *Science*, 2007; 316: 1749–1752
- [56] Visegrády B., Machesky L.M.: Myopathy-causing actin mutations promote defects in serum-response factor signalling. *Biochem. J.*, 2010; 427: 41–48
- [57] Waddell L.B., Kreissl M., Kornberg A., Kennedy P., McLean C., Labarre-Vila A., Monnier N., North K.N., Clarke N.F.: Evidence for a dominant negative disease mechanism in cap myopathy due to TPM3. *Neuromuscul. Disord.*, 2010; 20: 464–466
- [58] Yao X., Grade S., Wriggers W., Rubenstein P.A.: His73, often methylated, is an important structural determinant for actin. A mutagenic analysis of His73 of yeast actin. *J. Biol. Chem.*, 1999; 274: 37443–37449

Autorki deklaruja brak potencjalnych konfliktow interesow.

