

**Received:** 2004.04.01  
**Accepted:** 2004.09.28  
**Published:** 2004.11.24

## Podłoże genetyczne zespołów nerczycowych u dzieci

### The genetic basis of childhood nephrotic syndrome

Iwona Maruniak-Chudek<sup>1</sup>, Zofia I. Niemir<sup>2</sup>, Janusz Świetliński<sup>1</sup>

<sup>1</sup> Klinika Intensywnej Terapii i Patologii Noworodka, Śląskiej Akademii Medycznej w Katowicach

<sup>2</sup> Pracownia Nefrologii Molekularnej Katedry i Kliniki Nefrologii, Transplantologii i Chorób Wewnętrznych Akademii Medycznej im. K. Marcinkowskiego w Poznaniu

#### Streszczenie

Ostatnie lata przyniosły znaczny postęp w zrozumieniu patomechanizmu białkomoczu, budowy i funkcjonowania błony sączącej oraz podłoża genetycznego wrodzonych zespołów nerczycowych u noworodków i dzieci. Praca podsumowuje ostatnie osiągnięcia genetyki w uwarunkowanych genetycznie chorobach, takich jak zespół fiński, zespół Denysa-Drasha, zespół Frasiera oraz idiopatyczne ogniskowe-segmentalne stwardnienie kłębuszków. Poruszono również problem konieczności wprowadzenia zmian w dotychczasowych metodach diagnostycznych zespołu nerczycowego u dzieci i niemowląt.

#### Słowa kluczowe:

wrodzony zespół nerczycowy • nefryna • podocyna •  $\alpha$ -aktynina-4 • WT1 • zespół Denysa-Drasha • zespół Frasiera • białkomocz

#### Summary

Great progress has been made of late in understanding the mechanisms of proteinuria, the structure and function of the slit diaphragm, and the genetic background of congenital nephrotic syndromes in new borns and infants. This paper presents recent achievements of molecular genetics in unraveling the causes of inherited disorders, e.g. Finnish-type nephrotic, Denys-Drash and Frasier's syndromes, as well as sporadic focal-segmental glomerulosclerosis. A change in the routine policy used in evaluating the causes of childhood nephrotic syndrome is discussed.

#### Key words:

congenital nephrotic syndrome • nephrin • podocin •  $\alpha$ -actinin-4 • WT1 • Denys-Drash syndrome • Frasier's syndrome • proteinuria

#### Full-text PDF:

[http://www.phmd.pl/pub/phmd/vol\\_58/6430.pdf](http://www.phmd.pl/pub/phmd/vol_58/6430.pdf)

#### Word count:

4686

#### Tables:

1

#### Figures:

4

#### References:

80

#### Adres autorki:

dr n. med. Iwona Maruniak-Chudek, Klinika Intensywnej Terapii i Patologii Noworodka Śl. AM, Górnośląskie Centrum Zdrowia Dziecka i Matki, ul. Medyków 16, 40-752 Katowice; e-mail: ich@mp.pl

## WPROWADZENIE

Zespół nerczycowy (z.n.) jest zespołem objawów klinicznych i biochemicznych, wywołanych białkomoczem przekraczającym zdolności kompensacyjne ustroju. W pełni rozwinięty cechuje się uogólnionymi obrzękami z towarzyszącą hipoproteinemią, hipoalbuminemią, hiperlipidemią oraz zaburzeniami układu krzepnięcia. Wrodzony zespół nerczycowy (w.z.n.) charakteryzuje się pojawieniem białkomoczu jeszcze w życiu płodowym, a jego objawy stwierdza się bezpośrednio po urodzeniu lub w pierwszych 3 miesiącach życia [69]. W.z.n. może mieć charakter pierwotny lub wtórny. Pierwotny w.z.n. jest uwarunkowany genetycznie, a zasadnicze zmiany chorobowe są ograniczone do nerki. Najczęstszą postacią jest w.z.n. typu fińskiego (congenital nephrotic syndrome of Finnish type). Rzadszą postacią jest rozlane stwardnienie mezangium (diffuse mesangial sclerosis – DMS). Sporadycznie spotyka się idiopatyczny w.z.n. ze zmianami minimalnymi (minimal change nephrotic syndrome – MCNS), rozlaną proliferacją mezangium lub ogniskowo-segmentalnym stwardnieniem kłębuszków (focal-segmental glomerulosclerosis – FSGS). Choroby te różnią się obrazem morfologicznym nerek oraz przebiegiem klinicznym [15,23].

Terminem wtórny w.z.n. określa się przypadki wywołane działaniem różnych czynników, takich jak zakażenia (kiła, toksoplazmoza, cytomegalia, wirusowe zapalenie wątroby i zakażenie ludzkim wirusem upośledzenia odporności HIV) oraz choroby układowe (toczeń rumieniowaty układowy). Należy również wspomnieć o innych przyczynach glomerulopatii, które mogą prowadzić do rozwoju zespołu nerczycowego w pierwszych miesiącach życia, np. zatrucie metalami ciężkimi (rtęć) czy toksyczny wpływ leków (aminoglikozydy, penicyliny, cefalosporyny, furosemid) [23].

Zespół nerczycowy rozpoznawany pomiędzy 3 a 12 miesiącem życia klasyfikuje się jako postać niemowlęcą lub o wczesnym początku. Może być wywołany zaburzeniami genetycznymi (występującymi rodzinnie lub sporadycznie), chorobami nabytymi lub stanowić jeden z elementów zespołu wad czy ogólnoustrojowych zaburzeń metabolicznych [58].

Zespoły nerczycowe będące składową zespołu wad i zaburzeń uwarunkowanych genetycznie są określane przez wielu autorów jako zespoły pierwotne, chociaż inni badacze zaliczają je do zespołów wtórnych. Do z.n. pierwotnych zaliczane są te, które przebiegają z dysgenезją gonad i/lub guzem Wilmsa: zespół Denysa-Drasha (ZDD), czy zespół Frasiera (ZF), natomiast do wtórnych – towarzyszące zespołom wad wrodzonych oraz wrodzonym chorobom metabolicznym [54]. O ile w ZDD wydaje się, że zarówno zmiany w obrębie kłębuszków nerkowych, jak i zasadnicza patologia gonad wynika bezpośrednio z zaburzeń w obrębie kilku genów, o tyle np. w zespole Lowe'a zmiany występujące w nerkach niekoniecznie są wynikiem miejscowego zaburzenia ekspresji genów, a raczej należy je traktować jako wtórne nieprawidłowości szlaków metabolicznych, w tym przypadku metabolizmu inozytolu [9,80].

## WRODZONY ZESPÓŁ NERCZYCOWY TYPU FIŃSKIEGO

W 1994 roku wykryto sprzężenie pomiędzy krytycznym regionem ramienia długiego chromosomu 19 (19q13.1) a ob-

jawami klinicznymi z.n. w rodzinach obciążonych występowaniem w.z.n. typu fińskiego. W toku dalszych badań poznano gen, którego mutacje wykryto u chorych z zespołem fińskim. Gen, nazwany *NPHS1* (MIM#602716) zbudowany jest z 29 eksonów, rozciągających się na przestrzeni 26 kilo par zasad, pomiędzy markerem *D19S1175* a genem *APLP1* (MIM#104775). Gen ten koduje białko nazwane nefryną, zawierające 1241 reszt aminokwasowych. Nefryna należy do nadrodziny immunoglobulin i rodziny komórkowych cząsteczek adhezyjnych [32,32]. Białko to spełnia rolę receptora adhezyjnego komórek i/lub białka sygnałowego. Nefryna jest zbudowana z części zewnętrzno-komórkowej (8 domen immunoglobulinowych i domena podobna do fibronektyny typu III), pojedynczej domeny przezbłonowej i C-końcowego fragmentu wewnątrzkomórkowego. W 1999 roku nefrynę zlokalizowano w strukturze kłębuszka w obszarze pomiędzy wyrostkami stopowatymi podocytów, a mianowicie w błonie szczelinowatej ("slit diaphragm") [25,61].

Najczęstszymi, występującymi w 94% przypadków, mutacjami genu nefryny w populacji fińskiej są: delecja 2 par zasad w eksonie 2, nazwana "Fin major" oraz mutacja typu nonsensownego w eksonie 26, nazwana "Fin minor" [4]. Ich następstwem jest powstanie nefryny o mniejszej masie cząsteczkowej i zmienionej strukturze [41]. Do wystąpienia objawów klinicznych z.n. konieczne jest odziedziczenie mutacji w obu allelach *NPHS1* (homozygoty Fin major lub Fin minor lub heterozygoty Fin major/Fin minor). Zaobserwowano jednak, że w życiu płodowym jeden tylko zmutowany allel może dawać przejściowy białkomocz [37,42,53].

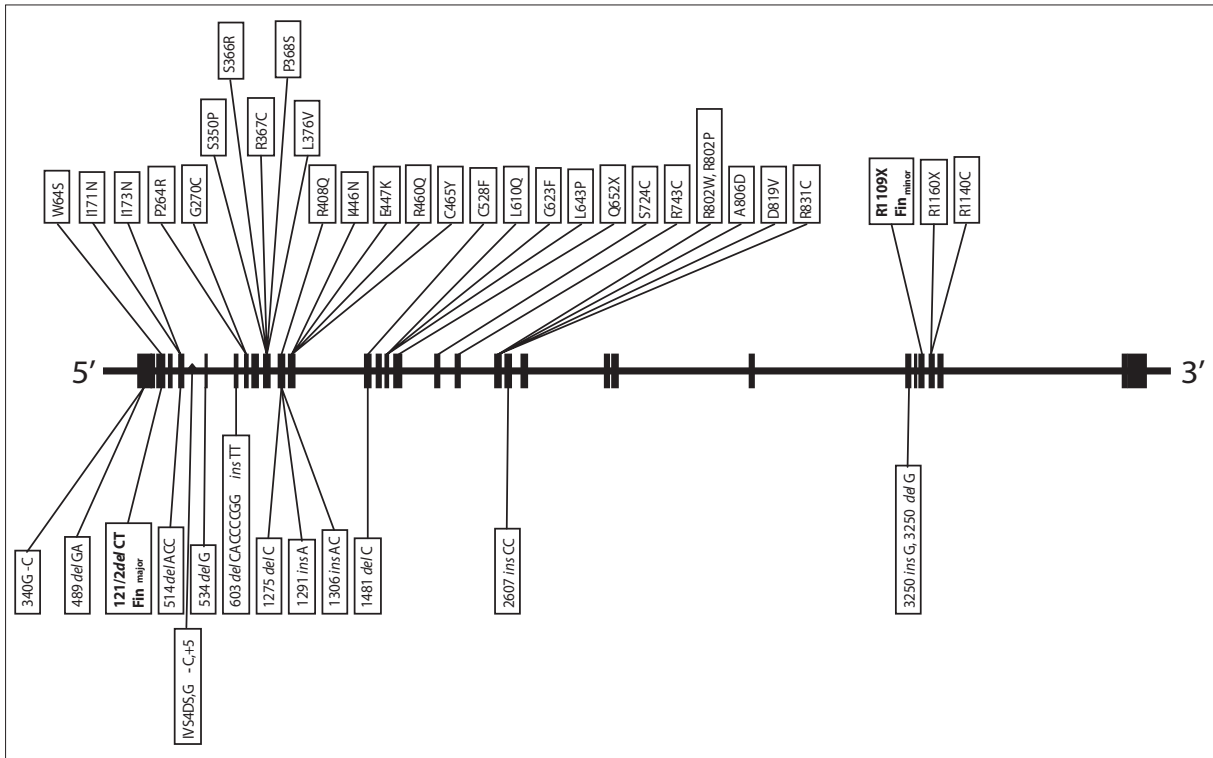
Badania genetyczne w przypadku z.n. występujących poza Finlandią, w Ameryce Północnej, Europie i Japonii doprowadziły do identyfikacji ponad 50 rodzajów mutacji. Są to delecje, insercje, mutacje prowadzące do przesunięcia ramki odczytu, mutacje typu nonsensownego, substytucja tylko jednego aminokwasu, czy też mutacje zaburzające procesy składania eksonów [2,5,32,43,68]. Najczęściej występujące rodzaje mutacji w genie *NPHS1* przedstawia rycina 1.

## WRODZONY ZESPÓŁ NERCZYCOWY Z ROZLANYM STWARDNIENIEM MEZANGIUM

DMS jest kolejną zmianą histopatologiczną z klinicznym obrazem z.n. która może przebiegać w postaci idiopatycznej (IDMS) lub w połączeniu z innymi objawami (męski pseudohermafrodytyzm i/lub guz Wilmsa) w ZDD (MIM#194080).

W przypadku ZDD w nerkach dominują zmiany pod postacią rozlanego stwardnienia mezangium z szybko postępującą niewydolnością nerek ujawniającą się głównie w okresie niemowlęcym (do 3 roku życia). W znacznej części przypadków kariotyp pacjentów przedstawia się jako 46,XY, natomiast fenotyp w zakresie genitaliów przyjmuje różnicowany obraz od ektopii jąder do fenotypu żeńskiego. U osób o kariotypie 46,XX występuje prawidłowy żeński fenotyp, ale gonady są dysgenetyczne. W ponad 96% przypadków ZDD stwierdza się mutację genu supresorowego/czynnika transkrypcyjnego guza Wilmsa (Wilm's tumour suppressor gene – *WT1*) (MIM#607102) [29,45]. Gen *WT1* umiejscowiony na chromosomie 11p13, odgrywa istotną





Ryc. 1. Schemat występowania najistotniejszych mutacji w genie *NPHS1*

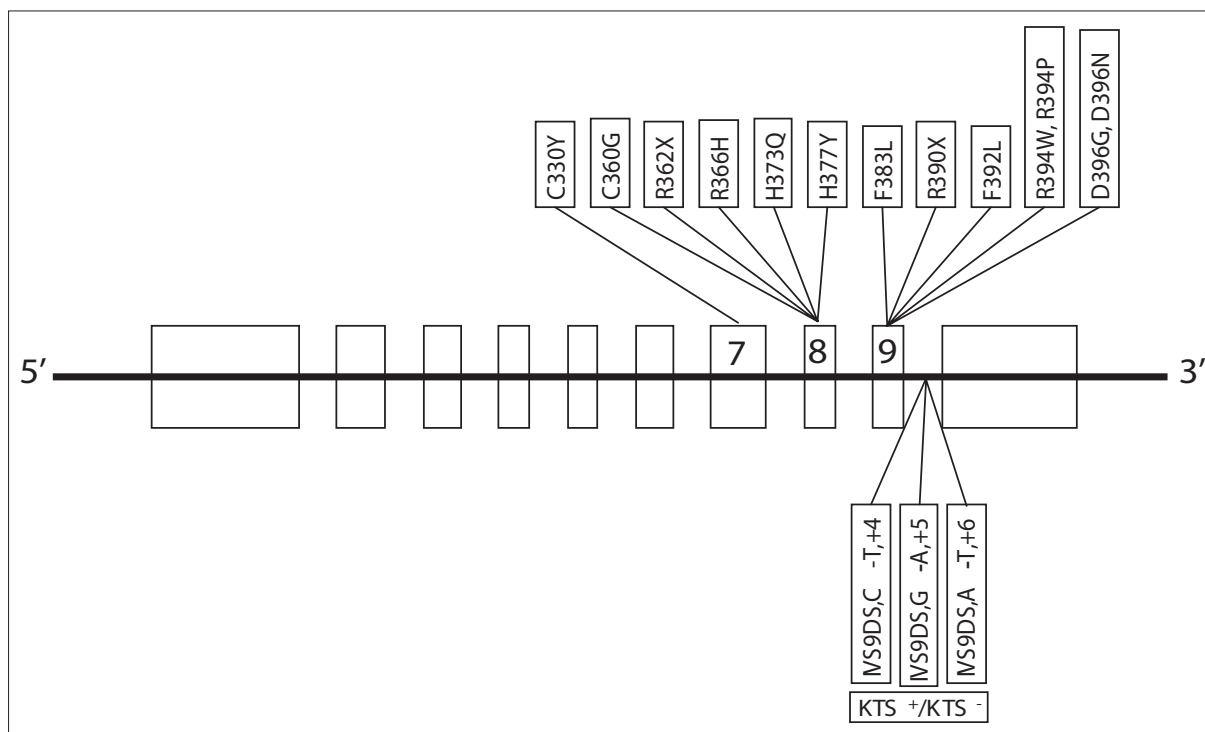
rolę w prawidłowej nefro- i gonadogenezie, a obecność mutacji predysponuje do wad wrodzonych i rozwoju nowotworów układu moczowo-płciowego. Gen, zbudowany z 10 eksonów, koduje białko zawierające 4 domeny cynkowe o właściwościach czynnika transkrypcyjnego i supresorowego. W rozwijających się nerkach największy stopień ekspresji *WT1* osiąga w skupiskach mezenchymy, a w dojrzalym nefronie w podocytach. Białko występuje w 4 izoformach, wyodrębnionych według obecności lub braku eksonu 5 oraz obecności lub braku 3 aminokwasów (lizyny, treoniny i seryny) pomiędzy 3 i 4 domeną cynkową (izoformy KTS+ i KTS-), uwarunkowane polimorfizmem w intronie 9 [3]. Opisywane różnicowanie właściwości transkrypcyjno-regulatorowych tego białka sugeruje istnienie nawet kilkudziesięciu izoform *WT1*. Najczęstsze mutacje typu "missense" (zmiany sensu) dotyczą eksonów: 8 (domena cynkowa 2) i 9 (domena cynkowa 3; R394W – 60% i D396N – 15%) oraz intronu 9 (IVS9DS+4C-T, A-T+6, G-A+5) (izoformy KTS+/KTS-) [38].

W okresie embriogenezy ekspresję tego genu wykazują - oprócz komórek prekursorowych nerek - również komórki zrębu gonad, śledziony, mezotelium serca, nabłonka opłucnej i otrzewnej, a więc mutacje w obrębie tego genu mogą działać plejotropowo [56,57]. W ostatnich latach opisano ciekawy przypadek współistnienia objawów w.z.n. ze zmianami o typie DMS, mutacji genu *WT1* (mutacja typu missense w eksonie 8) i dysplazji płuc dającej oporną na leczenie niewydolność oddechową [13]. Powyższe przypadki mogą sugerować wpływ genu *WT1* na histogenezę innych narządów organizmu, np. płuc. Mutacje w zakresie genu *WT1* stwierdzono również u osób z IDMS (MIM#256370) [57]. Najczęściej występujące mutacje w genie *WT1* przedstawiono schematycznie na rycinie 2.

Guz Wilmsa nie jest objawem stałym w przypadku istnienia mutacji genu *WT1*, ale obecność mutacji predysponuje do jego wystąpienia. W ZDD stwierdzano również guzy typu gonadoblastoma, lecz znacznie rzadziej.

Pseudohermafrodytyzm, pasmowate gonady i niewydolność nerek są głównymi cechami klinicznymi opisanego w 1964 roku zespołu Frasiera (MIM#136680 – ZF) [18]. U większości chorych z niewykształconych gonad rozwijają się nowotwory: gonadoblastoma, rzadziej dysgerminoma. W patologii nerek w ZF, częściej niż DMS, spotykane jest steroidooporne ogniskowe-segmentalne stwardnienie kłębuszków (FSGS), które rozwija się zwykle po okresie niemowlęcym i wolniej prowadzi do schyłkowej niewydolności nerek. U osób o kariotypie 46,XY stwierdza się obojnactwo, natomiast rozwój narządów płciowych osób z kariotypem 46,XX jest prawidłowy.

Do niedawna za element różnicujący ZDD i ZF przyjmowano brak mutacji w obrębie genu *WT1*. Jednakże ostatnie lata pokazały, że także w ZF spotyka się mutacje w obrębie intronu 9 genu *WT1* (KTS-) [3, 45]. Za mutacje najczęściej związane z ZF przyjmuje się mutacje intronu 9, wpływające na proces składania eksonów (1228+4 C→T i 1228+5 G→A). Kohsaka i wsp. [36] oraz Melo i wsp. [46] uważają, że ZDD i ZF wywodzą się z tych samych patologii genu *WT1* i stanowią różne postacie jednego zespołu. Dalsze obserwacje pozwoliły podsumować dane o obu zespołach i przyjąć teorię, która zakłada, że rodzaj i stopień zaawansowania zmian w nerkach nie jest wynikiem mutacji w obrębie genu *WT1*, a zależy od innych nieznanych zaburzeń. Ciekawe wydają się spostrzeżenia Koziell i wsp. [39] dotyczące przypadków mutacji *WT1* w DMS i we wrodzonych lub o wczesnym począt-



Ryc. 2. Schemat występowania najistotniejszych mutacji w genie *WT1*

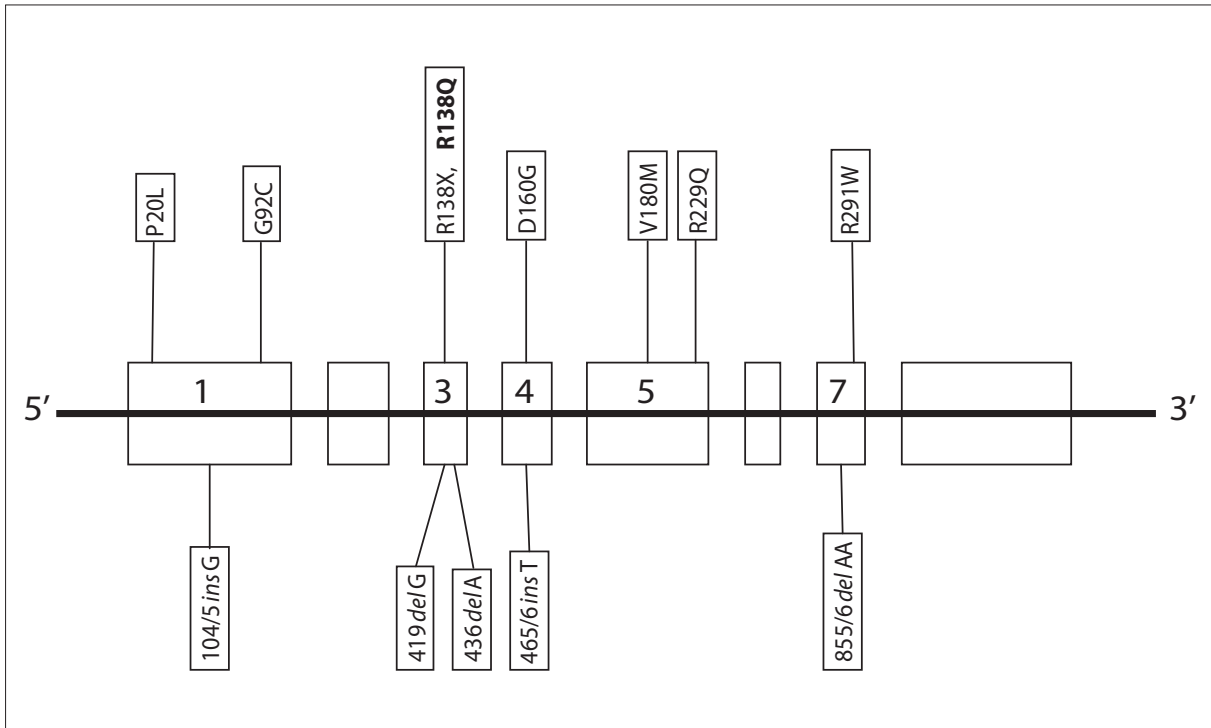
ku FSGS bez innych cech ZDD lub ZF. Po przebadaniu większej i bardziej zróżnicowanej populacji autorzy wywnioskowali, że mutacje *WT1* są rzadsze w IDMS i nie spotykane w izolowanym FSGS, mimo podobnego obrazu histopatologicznego obu chorób. Może to również sugerować wpływ mutacji w innych, specyficznych dla kłębuszka genach ("naśladowanie" efektów mutacji *WT1*). W ZDD i ZF zaobserwowano przenoszenie nieprawidłowości genetycznych na potomstwo [12]. Ponadto mutacje w obrębie *WT1* są opisywane u osób z nieprawidłowościami układu moczowo-płciowego, ale bez nefropatii. Mutacje *WT1* są obecne tylko w 5–15% przypadków sporadycznego guza Wilmsa, który ujawnia się zwykle później niż w ZDD (średnio około 44 miesiąca życia). Mutacje *WT1*, innego typu niż w ZDD i ZF, spotykane są ponadto u pacjentów z guzem Wilmsa (MIM#194070) i w zespole WAGR (Wilms tumor – aniridia-genitourinary anomalies-mental retardation) (MIM#194072), a także sporadycznie w młodzieńczym guzie nieazbestowym z komórek ziarnistych, komórek śródbłonka, guzie drobnokomórkowym desmoplastycznym i w ostrej białaczce szpikowej [56,57].

W ZDD mutacja *WT1* nie prowadzi do powstania patologicznego białka strukturalnego, ale uszkodzonego czynnika transkrypcyjnego. Uszkodzenie obu alleli wyzwała nowotworzenie. Z kolei w ZF chory ma tylko jedną uszkodzoną kopię *WT1*, która koduje krótszą izoformę (powstają izoformy KTS–), a więc dochodzi do zaburzenia stosunku ilości izoform KTS(–)/KTS(+). Nie wyjaśnia to mechanizmów oddziaływania na nefrogenezę i powstawania białkomoczu, ale pozwoliło wysunąć podejrzenie co do roli zachowania proporcji w izoformach KTS w procesie kształtowania gonad (szczególna ich wrażliwość na zachwianie równowagi i niedobór form *WT1* KTS(+).

#### IDIOPATYCZNY WRODZONY ZESPÓŁ NERCZYCOWY

Idiopatyczny w.z.n. ujawnia się zwykle po 18 miesiącu życia, a tylko sporadycznie w pierwszych tygodniach, jako nefroza wrodzona. W przypadkach idiopatycznego z.n. w badaniu histopatologicznym stwierdzano MCNS, FSGS lub rozlaną proliferację mezangium. Idiopatyczny w.z.n. występuje zwykle sporadycznie, odnotowano również przypadki rodzinnego ujawniania się schorzenia. W 1/5 przypadków obserwuje się steroidooporność i szybką progresję do schyłkowej niewydolności nerek. Choroba ta nie nawraca po transplantacji nerki.

Poszukiwania podłoża genetycznego doprowadziły do wykrycia *locus* kilku genów, które mogą mieć znaczenie w kształtowaniu obrazu klinicznego idiopatycznego w.z.n. Badania przeprowadzone na materiale pochodzącym od pacjentów ze steroidoopornym z.n. (dziedzicznym autosomalnie recesywnie; MIM#600995) ujawniły na ramieniu długim chromosomu 1, w pozycji 1q25-q31, gen, nazwany później *NPHS2*, który koduje białko podocynę, a do jego ekspresji dochodzi tylko w podocytach kłębuszków [19]. Podocyna jest integralnym białkiem błonowym zbudowanym z 383 reszt aminokwasowych, o masie około 42 kDa. Należy do rodziny stomatyny (47% zgodności), zawiera domenę przezbłonową i C-końcowy fragment cytoplazmatyczny. Dotychczas zidentyfikowano kilkanaście różnych mutacji *NPHS2* [6], które obserwowano zarówno u pacjentów ze zmianami minimalnymi w kłębuszkach i steroidoopornym z.n. jak i wrodzonym FSGS1. U około 1/3 chorych stwierdzono mutację R138Q, której poszukiwanie proponowane jest jako test skriningowy do wykrywania mutacji podocyny w przypadkach stwierdzenia steroidooporności (ryc. 3).



Ryc. 3. Schemat występowania najistotniejszych mutacji w genie *NPHS2*

Według Pollaka skutkiem mutacji w obu allelach *NPHS2* są różne postacie z.n.: od steroidoopornego z.n. z obrazem histopatologicznym MCNS lub FSGS o wczesnym, w okresie dzieciństwa początku, do typu FSGS dorosłych [55].

Najnowsze doniesienia sugerują również możliwość heterogenności w.z.n. wynikającej z nakładania się różnych mutacji w obrębie genów *NPHS1* i *NPHS2*. Fenotyp byłby zatem zależny od “dwugenowego” dziedziczenia mutacji i rzadkim przypadkiem ujawniania się uszkodzenia wieloallelicznego [37]. Oprócz *NPHS1* i *NPHS2*, nie wyklucza się możliwości udziału innych genów modyfikujących obraz kliniczny poprzez kodowanie tzw. “czynnika krążącego” oddziaływającego na struktury kłębuszka (tzw. geny niestrukturalne, a modyfikujące) [1]. Nakładanie się kombinacji mutacji różnych genów decyduje o fenotypie histopatologicznym w.z.n. [1,38].

Jedną z przyczyn wolno postępującego z.n. o początku w okresie dojrzałości, dziedziczonego autosomalnie dominująco, są mutacje genu (*ACTN4*) umiejscowionego na chromosomie 19q13 i kodującego alfa aktyninę 4 (FSGS1, MIM#603278) [31,55]. Alfa aktynina – *ACTN4* jest białkiem budującym aktynę i występuje w wielu izoformach. Tworzy mikrofilamenty kotwiczące dla różnych struktur komórkowych, odgrywające rolę w funkcjonowaniu cytoszkieletu i mobilności komórek, a także w procesie naciekania nowotworowego. *ACTN4* wykazuje ekspresję w podocytach [27]. W omawianym z.n. *ACTN4* zbyt silnie wiąże filamenty aktyny, przyczyniając się do zaburzenia funkcjonowania błony sączącej kłębuszka. Do stwierdzonych mutacji należały mutacje typu missense: K228G, T232I i S235P [31]. Jednak obecność tych mutacji nie zawsze wiązała się z wystąpieniem białkomoczu.

Cząsteczką adaptorową łączącą nefrynę z podocyną i z innymi białkami błonowymi (np. policystyną) jest białko związane z CD2 (CD2AP; CD2-associated protein). Gen tego białka zlokalizowano na chromosomie 6. CD2AP jest wielofunkcyjną cząsteczką o typie adaptorowym występuje w cytoplazmie i błonach komórkowych, w sąsiedztwie filamentów aktyny i innych struktur podporowych komórki i bierze udział w dynamicznej regulacji cytoszkieletu aktynowego. Zaburzenia interakcji pomiędzy poszczególnymi składowymi tego układu prowadzą do zmian patofizjologicznych, częściowo wspólnych dla różnych jednostek chorobowych, np. w.z.n. i wielotorbielowate zwyrodnienie nerek [40]. U myszy pozbawionych genu *CD2AP* stwierdza się cechy z.n. ze zmianami histopatologicznymi w postaci zaniku wyrostków stopowatych, hiperplazją komórek mezangium i pozakomórkowym odkładaniem macierzy [66]. W nerkach ekspresję *CD2AP* wykazują przede wszystkim podocyty. Wykazano również interakcję między *CD2AP* i nefryną [67]. Kim i wsp. [34] wykryli u dwóch osób z pierwotnym FSGS3 (MIM#607832) mutacje jednego allelu *CD2AP*, sugerując udział tego białka w określaniu podatności na choroby kłębuszków. Dotychczasowe badania w tym kierunku nie obejmowały jednakże dzieci. Mutacja genu kodującego białko łącznikowe CD2AP powoduje nie tylko zmiany morfologiczne i czynnościowe w nefronie, ale także w tych narządach, w których dochodzi do ekspresji *CD2AP*, głównie w naczyniach włosowatych mózgu, mięśni szkieletowych, serca, enterocytach jelitowych, przewodach trzustkowych i śliniankach [10,66]. Może to wyjaśniać heterogenność obrazu klinicznego niektórych przypadków, w którym dominującym elementem pozostaje z.n.

FSGS2 (MIM#603965) jest kolejną rozpoznaną jednostką chorobową z.n. w przebiegu i prawdopodobną lokalizacją odpowiedzialną za nią genu (lub genów) w *locus* 11q21-q22.



Poszukiwania zmian genetycznych związanych z patologią z.n. kierują również uwagę na nieprawidłowości DNA mitochondrialnego. Wykazano, że zaburzenia w zakresie mitochondrialnego łańcucha oddechowego, transkrypcji DNA w tych organellach oraz współdziałania genomu jądrowego z mitochondrialnym w zakresie regulacji funkcji mitochondriów może prowadzić do białkomoczu, który często współistnieje z wadami i patologią innych narządów (ośrodkowy układ nerwowy, układ krążenia, mięśnie, obecność nadmiernej ilości produktów utleniania lipidów w strukturach kłębuszków nerek). Ponadto, lokalizacja genu *NPHS1* na ramieniu długim chromosomu 19 pozostaje w bliskim sąsiedztwie głównych genów mitochondrialnych [26,71].

Nie bez znaczenia są także badania nad innymi białkami występującymi w obrębie kłębuszka oraz próby identyfikacji genów je kodujących. Do białek tych należą białka nefrynopodobne *NEPH1* (MIM#607428), *NEPH2* (MIM#607761) i *NEPH3* (MIM#607762). Do ekspresji genów dochodzi w podocytach, a ich produkty stwierdzone są w błonie podstawnej kłębuszka. Białka zawierają po 5 domen immunoglobulinopodobnych, domeny cytoplazmatyczne i fragment przezbłonowy. Domena cytoplazmatyczna tych białek wchodzi w kontakt z C-końcową jednostką podocyny [64]. Gen *NEPH2* (kodujący "nephrin-like 2 protein") został zlokalizowany na chromosomie 11q24.2, a *NEPH3* (*NLGI*, kodujący "nephrin-like 3 protein"; filtrynę) na 19q13.1 [28]. Rola omawianych białek w strukturze czynnościowej błony podstawnej kłębuszka nie jest jeszcze poznana.

Kolejnym białkiem, które może mieć znaczenie w etiologii w.z.n. jest laminina  $\beta 2$  (*LAMS*), której gen jest umiejscowiony na chromosomie 3p21. Jest to heterotrimeryczny pozakomórkowy białko macierzy zawierające 3 łańcuchy:  $\alpha$ ,  $\beta$  i  $\gamma$ , a każdy z nich ma kilka izoform. Jego rola wiąże się z procesami różnicowania komórkowego, przylegania i migracji, co ma znaczenie w rozwoju połączeń neuronalnych (synaptyczna błona podstawna), a łańcuchy  $\beta$  występują w błonie podstawnej kłębuszka ( $\beta 1$  w nerkach niedojrzałych, a  $\beta 2$  u osobników dorosłych). Dotychczasowe badania u myszy pozwalają podejrzewać, że zmienioma w wyniku mutacji łańcucha  $\beta$  laminina powoduje uszkodzenie procesu ultrafiltracji kłębuszkowej, a obraz histopatologiczny przypomina MCNS [52].

#### ZESPÓŁ NERCZYCOWY JAKO SKŁADOWA INNYCH ZESPOŁÓW UWARUNKOWANYCH GENETYCZNIE

Uszkodzenie kłębuszków nerkowych stwierdzone jest również w innych zespołach genetycznych. W części udało się już zidentyfikować miejsce genowe odpowiedzialne za wytwarzanie wadliwego białka lub dysregulację procesów komórkowych. W patologii tych kłębuszków i mechanizmy prowadzące do ich uszkodzenia nie zawsze są poznane, a obraz kliniczny zmian nerkowych bywa zmienny. Glomerulopatie związane są m.in. z zespołem Alporta (MIM#104200) i patologią kolagenu typu IV: nieprawidłowa budowa łańcuchów kolagenu alfa-5 (*COL4A5*, MIM#303630 na chromosomie X;Xq22.3) oraz alfa-3 (*COL4A3*, MIM#120070) i alfa-4 (*COL4A4*, MIM#120131) na chromosomie 2; 2q36-q37. Jednakże występowanie z.n. w przebiegu tych zmian jest niezwy-

kle rzadkie. Częściej z.n. bywa składową dziedziczonego autosomalnie recesywnie zespołu Gallowaya-Mowata (MIM#251300), opisanego w 1968 roku, w którym do głównych objawów należą mikrocefalia z zaburzeniem budowy mózgowia, przepuklina rozworu przełykowego i wady narządów zmysłu. Defekt genetyczny omawianej jednostki nie został poznany. W opisanych przypadkach określono histopatologicznie przyczynę nefrozy jako FSGS lub DMS. W zespole rzepekowo-paznokciowym (MIM#161200, onchoosteodysplasia, choroba Fong) mutacja genu *LMX1B* (MIM#602575) zlokalizowanego na chromosomie 9q34.1, objawia się fenotypem, którego cechami charakterystycznymi są: dysplastyczne paznokcie i hipo- lub aplazja rzepki. Do nich czasami dołącza się zaburzona ruchomość łokcia i wrodzona nefropatia [49]. Mutacje *LMX1B* warunkują obecność i stopień ciężkości patologii nerkowej (nasilenie nieprawidłowości w budowie błony podstawnej) [49]. Genetyczne uwarunkowanie ma także zespół Lowe'a (OCRL1, MIM#309000), w którym może dochodzić do dysfunkcji cewek nerkowych pod postacią proteinurii, aminoaocydurii i fosfaturii, a kłębuszki nerkowe nie rozwijają się prawidłowo (tabela 1).

#### PATOGENEZA BIAŁKOMOCZU

Przez wiele lat uważano, że utrata ładunku ujemnego przez błonę podstawną uniemożliwia odpychanie cząsteczek białka i dlatego przechodzą one do przestrzeni pozanaczyniowej. Hipoteza o zaburzonym wytwarzaniu siarczanu heparanu, który stanowi istotę tzw. miejsc anionowych w błonie podstawnej, odpowiedzialnych za przenikanie cząsteczek proteinowych, była przedmiotem dociekań wielu badaczy [11,76]. U osób zdrowych miejsca o ujemnym ładunku w blaszce rzadkiej zewnętrznej rozmieszczone są regularnie z częstotliwością 23,8 na 1000 nm długości, podczas gdy u pacjentów z w.z.n. na tej samej długości z częstotliwością tylko 8,9 [76]. W części przypadków FSGS wykrywano obecność nieokreślonego czynnika krążącego, który ma uszkadzać błonę podstawną i/lub zmieniać jej ładunek elektryczny. Rozważano udział mechanizmów immunologicznych (defekt odpowiedzi komórkowej, zaburzona funkcja limfocytów T) oraz wpływ interleukin i/lub ich receptorów [17,20,21]. Część powyższych teorii jest nadal weryfikowana. Odkrycie grupy białek wytwarzanych przez podocyty i mutacji genów, które je kodują, wskazało nową drogę w badaniach nad wyjaśnieniem mechanizmów białkomoczu.

Jalanko [30] uważa, iż zasadnicze znaczenie w powstawaniu białkomoczu odgrywa błona sącząca i zidentyfikowane w niej proteiny nefryna i podocyna. Hipotetycznie przyjmuje się, że nefryna tworzy "szkielet" błony sączącej (połączenie "głowa do głowy" dwóch cząsteczek białka "wychodzących" z sąsiednich wyrostków stopowatych), co miałoby odpowiadać modelowi "zamka błyskawicznego" stwierdzonemu w obrazie mikroskopu elektronowego [59]. Liczne obserwacje i badania kliniczne potwierdziły dominującą rolę nefryny w funkcjonowaniu błony sączącej: brak nefryny lub nefryna o nieprawidłowej strukturze zaburza jej funkcję [37,42]. Jak już wspomniano, w rozwoju płodowym obecność jednego zmutowanego allela powoduje przejściowy białkomocz i fałszywie dodatni wynik testu na  $\alpha$ -fetoproteinę (AFP), natomiast u osób dojrzałych, jeden funkcjonalnie sprawny allel jest wystarczający.



Tabela 1. Geny prawdopodobnie uczestniczące w etiologii wrodzonego zespołu nerczycowego (w.z.n.)

Gen zmutowany	Białko	Lokalizacja genu	Zespół/zmiany histopatologiczne w nerkach
NPHS1	nefryna	19q13.1	w.z.n. typu fińskiego MCNS
NPHS2	podocyna	1q25-31	FSGS MCNS
WT1	czynnik transkrypcyjny guza Wilmsa	11p13	IDMS zespół Denysa-Drasha/DMS zespół Frasiera/FSGS
ACTN4	alfa aktynina 4	19q13	FSGS dziedziczny autosomalnie dominująco
CD2AP	białko związane z CD2	6	FSGS
LMX1B	LMX1B	9q34.1	zespół rzepkowo-paznokciowy
OCRL1	5-fosfataza 4,5 difosforanowa fosfatydyloinozytolu	Xq26.1	zespół Lowe'a

MCNS – zespół nerczycowy ze zmianami submikroskopowymi (minimal change nephrotic syndrome); FSGS – ogniskowe-segmentalne stwardnienie kłębuszków (focal-segmental glomerulosclerosis); IDMS – idiopatyczne rozlane stwardnienie mezangium (idiopathic diffuse mesangial sclerosis); DMS – rozlane stwardnienie mezangium (diffuse mesangial sclerosis)

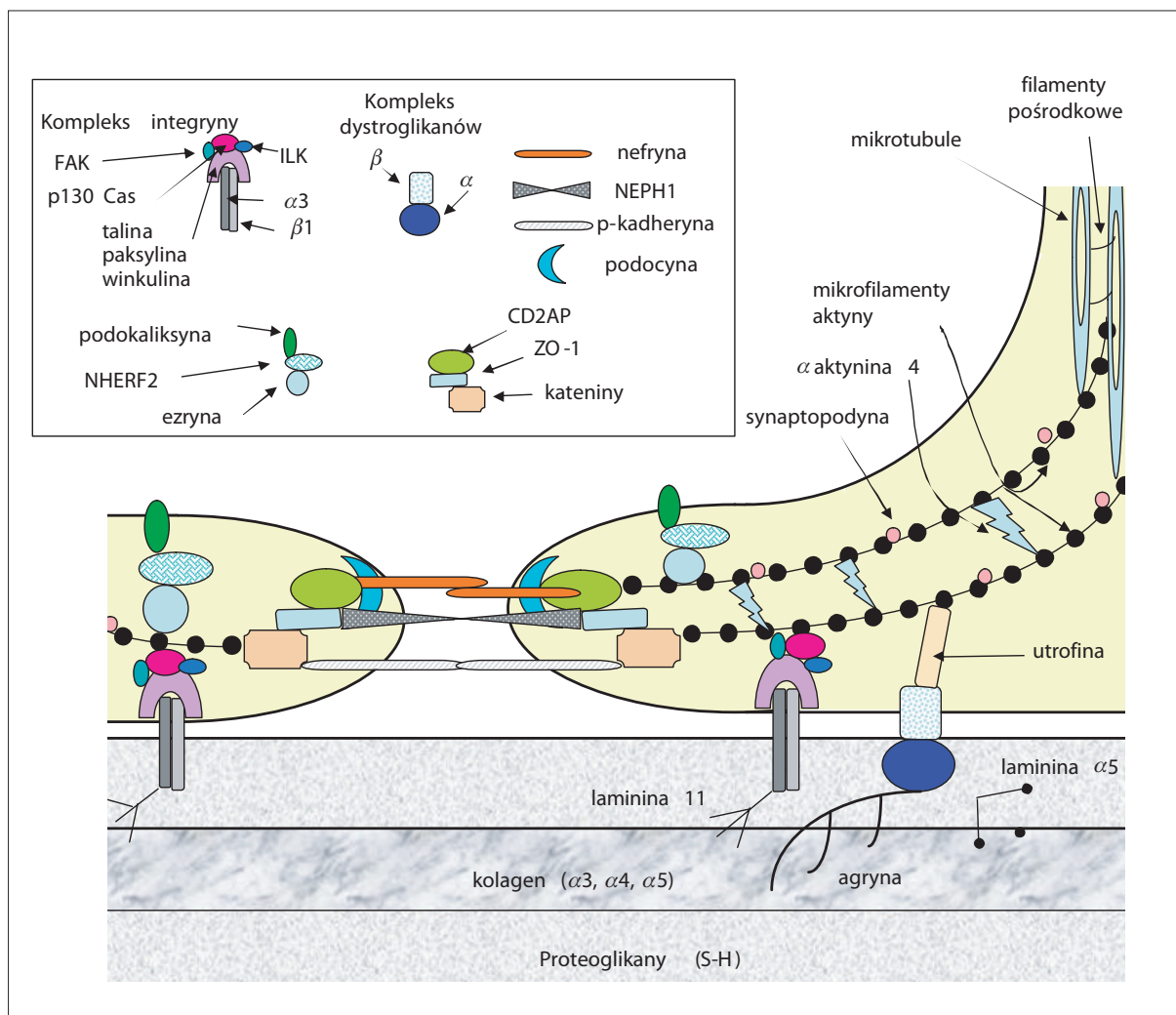
Jednocześnie nawet niewielkie mutacje obu alleli *NPHS1* wywołują masywny białkomocz [6,37].

Z kolei badania nad zachowaniem się nefryny w idiopatycznym z.n. z obrazem morfologicznym MCNS wykazały, że w przypadkach tych dochodzi do zmiany dystrybucji omawianego białka w podocytach. Nefryna jest rozmieszczona nieregularnie, traci strukturę liniową przybierając postać ziarnistości (granular pattern), a zmiany te nasilone są w miejscach o najbardziej zaawansowanym procesie zlewania się wypustek podocytów. Również analiza ilościowa wykazała znaczne zmniejszenie ilości nefryny w nerkach osób z MCNS w porównaniu z kontrolą, z najmniejszym jej stężeniem w miejscach zlewania się wypustek stopowatych i przemieszczeniem z błony komórkowej do cytoplazmy [77]. Potwierdza to zaangażowanie wielu białek podocytów w mechanizm funkcjonowania kłębuszka i obraz kliniczny w.z.n.

Drugi odkryty w ostatnich latach gen, *NPHS2*, jest odpowiedzialny za kodowanie podocyny. Podocyna jest umiejscowiona w błonie wyrostków stopowatych, w miejscu “przyłączenia” błony sączącej, gdzie wiąże się z częścią cytoplazmatyczną nefryny, białkiem NEPH1 i CD2AP. Odgrywa rolę stabilizacyjną kompleksu, szczególnie jego części lipidowej [60,70]. W funkcjonowaniu błony sączącej może także uczestniczyć NEPH1, białko o sekwencji homologicznej z nefryną, które wraz z nią “usztynia” błonę sącząca. W obrębie wyrostka stopowatego NEPH1 łączy się z domeną karboksykońcową podocyny. Dodatkowo nefryna i NEPH1 są cząsteczkami sygnałowymi, które aktywują wewnątrzkomórkowe kinazy, a rola podocyny polega na wzmacnianiu tych sygnałów. Kolejnym białkiem zlokalizowanym w błonie sączącej podocytów jest P-kadheryna. Istnieją przesłanki, że odgrywa ona rolę w formowaniu połączenia pomiędzy wyrostkami stopowatymi podocytów u pacjentów z w.z.n. typu fińskiego, a więc w przypadkach braku prawidłowej nefryny [16]. Nie wszystkie składowe takiego połączenia zostały zidentyfikowane.

Pozostaje również do wyjaśnienia czy rola nefryny polega na zainicjowaniu tworzenia błony sączącej (umożliwia “zgromadzenie się i wzajemne interakcje” określonej grupy białek), czy też jest niezbędna w dalszych etapach jej funkcjonowania.

Nie do końca poznano również interakcje pomiędzy białkami błony sączącej a cytoszkieletem komórki; prawdopodobnie nie wszystkie proteiny biorące w nich udział zostały odkryte i opisane. Do lepiej poznanych białek należą: łączące się z nefryną CD2AP oraz Zonula occludens-1 (ZO-1) i kateniny, łączące się z NEPH1 [14,48,50]. Cytoszkielet głównych wypustek podocytów jest tworzony przez mikrotubule, w których dominuje białko CHO1/MKLP1 (chińskie hamster ovary/mitotic kinesin-like protein-1; białko mitotyczne podobne do kinezy zidentyfikowane w komórkach jajników chomika) warunkujące utrzymanie polaryzacji mikrotubul, a w następstwie – podocytów [35]. Z kolei głównym elementem cytoszkieletu wypustek stopowatych jest aktyna, tworząca mikrofilamenty przebiegające wzdłuż osi długiej wypustek, które centralnie łączą się z mikrotubulami wypustek głównych. Białkiem łączącym “wiązki” mikrofilamentów jest ACTN4 i inne aktyniny. Innymi białkami “stabilizującymi” aktynę w podocycie są: synaptopodyna, ezryna i NHERF2, czynnik regulatorowy łączący aktynę z podokaliksą poprzez ezrynę [73]. Znaczenie tych białek pozostaje do wyjaśnienia. Z kolei za łączenie aktyny z błoną podstawną odpowiadają integryny i dystroglikany, a za łączenie z błoną sącząca ZO-1, kateniny i CD2AP. Błazka rzadka zewnętrzna i wewnętrzna błony podstawnej są utworzone z proteoglikanów (głównie siarczanu heparanu), lamininy 11 (heterotrimer złożony z łańcuchów:  $\alpha 5/\beta 2/\gamma 1$ ) i agryny. Błazka gęsta środkowa, zawiera spolimeryzowane monomery kolagenu IV (łańcuchy  $\alpha 3, \alpha 4, \alpha 5$ ) [7]. Kompleks integryn (winkulina, paksylina, talina oraz dimery  $\alpha 3$  i  $\beta 1$  integryn) łączy aktynę z kolagenem i lamininą 11, a kompleks dystroglikanów (cytoplazmatyczna utrofina, przezbłonowy  $\beta$ -dystroglikan, zewnątrzkomórkowy  $\alpha$ -dystroglikan łączący się z macie-



**Ryc. 4.** Schemat budowy fragmentu bariery filtracyjnej kłębuszka nerkowego - rozmieszczenie zasadniczych białek [16,30]; kompleks integryny: FAK – kinaza adhezji miejscowej (focal adhesion kinase), ILK – serynowo-treoninowa kinaza związana z beta integrzynami (integrin-linked kinase), p130Cas – białko p130Cas,  $\alpha 3$  – jednostka  $\alpha 3$  integryny,  $\beta 1$  – jednostka  $\beta 1$  integryny; kompleks dystroglikanów:  $\alpha$  – dystroglikan  $\alpha$ ,  $\beta$  – dystroglikan  $\beta$ ; CD2AP – białko związane z proteiną CD2; ZO-1 – białko Zona Occludens-1; NHERF2 – (białko łączące, Na<sup>+</sup>/H<sup>+</sup> – exchanger regulatory factor 2)

rzą) z łańcuchem  $\alpha 5$  lamininy i agryną. Wspomniane interakcje zapewniają kontakt podocytów i ich cytoskieletu z błoną podstawną i macierzą pozakomórkową. Ostateczna ilość i jakość wydanych białek jest również wynikiem reabsorpcji zwrotnej w cewkach proksymalnych (warunkowana m.in. przez megalinę i kubulinę) oraz stopniem ich biodegradacji [62] (rycina 4).

Uważa się, że defekt nefryny i NPH1 objawia się masywnym białkomoczem bezpośrednio po urodzeniu, gdyż w sposób istotny zaburza architekturę błony sączącej. Patologia wewnątrzkomórkowych i przezbłonowych cząsteczek adaptorowych: podocyny, ACTN4, CD2AP objawia się później (poza okresem niemowlęcym), bardziej umiarkowanym białkomoczem. Wspólnym mechanizmem opisanych defektów, który prowadzi do złania się (zaniku) wypustek stopowatych podocytów i białkomoczu, jest uszkodzenie i nieefektywne współdziałanie białek błony podstawnej z białkami cytoskieletu [63].

#### DIAGNOSTYKA GENETYCZNA I HISTOPATOLOGICZNA

Badania genetyczne w kierunku mutacji wybranych genów (*NPH1*, *NPH2*) są możliwe tylko w nielicznych ośrodkach na świecie. A tylko potwierdzenie istnienia mutacji pozwala na pewne rozpoznanie pierwotnego w.z.n. typu fińskiego czy idiopatycznego. Należy podkreślić istotne znaczenie prawidłowego zabezpieczenia materiału do molekularnych badań genetycznych (zamrożenie niewielkiej ilości krwi – około 2 ml z dodatkiem antykoagulantu EDTA), które mogą w części przypadków wyjaśnić etiologię zespołu nercycowego. W ZDD i ZF rozpoznanie może być postawione na podstawie fenotypu i badania histopatologicznego biopsjatu nerkowego, ale rekomendowane jest poszerzenie diagnostyki o badanie mutacji genu *WT1*. Dotychczas zalecano badanie kariotypu noworodków i niemowląt płci żeńskiej z cechami z.n. i zmianami nerkowymi o typie DMS, a przy wyniku XY poszerzano diagnostykę w kierunku mutacji *WT1*. Opisywane przypadki rozwoju guza u niemowląt fenotypowo i genotypowo





wo żeńskich oraz w zmianach nerkowych innych niż DMS nakazały rewizję powyższych zaleceń. Współczesne rekomendacje, ze względu na potencjalne zagrożenie rozwojem guza w obrębie układu moczowo-płciowego (guz Wilmsa, dysgerminoma, gonadoblastoma), nakazują badanie kariotypu i badanie genetyczne w kierunku mutacji *WT1* u dzieci z objawami z.n. (szczególnie o charakterze pierwotnego steroidopornego z.n.) i rozpoznaniem histopatologicznym DMS lub FSGS. W przypadkach stwierdzanych mutacji należy rozważyć wykonanie gonadektomii i/lub obustronnej nefrektomii [29,57]. Na uwagę zasługują także wszelkie zaburzenia gonadalne pod postacią spodziectwa czy niezstąpionych jąder, którym towarzyszy białkomocz. Wobec ryzyka ZDD lub ZF należy rozważyć w tych przypadkach wykonanie biopsji nerki i badań genetycznych [78].

W badaniu histopatologicznym bioptatów nerek w typie fińskim w.z.n. dominującą cechą jest zlewanie się (zanikanie) wypustek stopowatych podocytów oraz obfite złoże materiału o gęstości odpowiadającej błonie podstawnej w kłębuszkach nerkowych [24,38,69]. W dalszym przebiegu choroby stwierdza się poszerzenie światła cewek bliższych, z następowym tworzeniem mikrotorbieli, początkowo tylko w nefronach przyrdzeniowych [23]. Tworzenie się nieregularnych mikrocynt z poszerzonych cewek jest najbardziej charakterystyczną cechą zespołu, ale nie jest to cecha swoista i nie występuje we wszystkich przypadkach. Następnie stwierdza się postępujące zmiany sklerotyczne w kłębuszkach i zanikowe w cewkach, nacieki limfocytarne i plazmatyczne oraz włóknienie w śródmiąższu nerek. Badaniem immunopatologicznym nie wykrywa się złogów immunoglobulin i dopełniacza. Sporadycznie opisywano obecność półksiężyców [22].

W rozlanym stwardnieniu mezangium przybywa przede wszystkim macierzy pozakomórkowej, bez wyraźnego rozplemu komórek. Zmiany sklerotyczne w kłębuszkach postępują szybko. Charakterystyczne zmiany dotyczą błony podstawnej, która jest znacznie pogrubiała, ma nierówne zarysy i niejednorodną gęstość, co nadaje jej "obłąkowany" wygląd. Podocyty są znacznie obrzęknięte i zawierają liczne wodniczki [47,75]. Badaniem immunofluorescencyjne jest, podobnie jak w typie fińskim, ujemne. W większości przypadków DMS w przebiegu ZDD, a także w części izolowanych postaci DMS stwierdzono również zmniejszenie zawartości łańcuchów siarkowych siarczanu heparanu w błonie podstawnej oraz zwiększenie odkładania się w mezangium i podnabłonkowo kolagenowych i niekolagenowych glikoprotein (kolagen typu IV i VI, laminina  $\beta 1$ , fibronektyna, tenascyna i perlekan). Jednocześnie obserwowano zwiększenie ekspresji transformującego czynnika wzrostu- $\beta 1$  (TGF- $\beta 1$ ) i supresora płytkowego czynnika wzrostu A (PDGF-A), które u zdrowych osobników podlegają regulacji przez *WT1* [45,69,79]. Cewki wykazują objawy zwyrodnienia zwłaszcza w głębszej warstwie korowej, a ich światło jest poszerzone. Mogą zawierać złoże hialinowe.

Idiopatyczny w.z.n. przedstawia się histopatologicznie jako MCNS, rozlana proliferacja mezangium lub FSGS [23]. W MCNS stwierdza się w mikroskopie świetlnym prawidłowy obraz kłębuszków lub niewielki rozplem komórek mezangialnych i/lub przybytek pozakomórkowej macierzy komórkowej, pojedyncze kłębuszki zmienione sklerotycz-

nie i degenerację komórek cewek bliższych (zwyrodnienie kropelkowo-szkliste). Rozlany rozplem mezangium rozpoznawany jest na podstawie zwiększenia liczby jąder komórek mezangium w większości kłębuszków, a jako element dodatkowy (choć prawdopodobnie niepierwotny) stwierdza się złoże IgM i dopełniacza. W FSGS obserwuje się ogniskowe, segmentalne gromadzenie się macierzy pozakomórkowej w kłębuszkach nerkowych. Macierz ta ma charakter kwasochłonny, wybarwia się PAS dodatnio i srebrem. Stwierdza się również obecność depozytów IgM (czasem IgG i IgA) i frakcji C3 (C1q, C4) dopełniacza. Kolejnymi etapami są całkowita sklerotyzacja kłębuszków, zanik cewek (zapalenie się) i zwłóknienie tkanki śródmiąższowej [51].

Pomimo trwających od wielu lat badań nad w.z.n., wciąż opisywane są przypadki trudne do zakwalifikowania ze względu na przebieg kliniczny oraz obraz histopatologiczny nerek. Jednym z ciekawszych opisów jest przypadek niemowlęcia (w 6 tygodniu życia w chwili rozpoznania schorzenia) z wrodzonym zespołem nerczycowym, u którego w badaniu histopatologicznym nerki stwierdzono rozlane zapalenie kłębuszków z półksiężycami, obecnością nefryny i bez złogów kompleksów immunologicznych [74]. Podkreślić jednak należy, że w większości przypadków obraz histopatologiczny zmienia się wraz z postępowaniem choroby i czasem wykonania biopsji. Rozpoznanie wyłącznie w oparciu o jednorazowe wykonanie biopsji nerki może okazać się trudne [72], co jednak nie podważa zasadności jej wykonywania. Aktualny obraz kłębuszków i tkanki śródmiąższowej pomaga w podjęciu decyzji o sposobie leczenia i ostatecznym rokowaniu.

W rodzinach wysokiego ryzyka możliwa jest diagnostyka prenatalna: oznaczanie stężenia AFP w płynie owodniowym i surowicy ciążarnej w 14–16 tygodniu ciąży (badanie nieswoiste) oraz badania genetyczne [8,44,65]. Należy wspomnieć, że w przypadkach, kiedy do białkomoczu dochodzi dopiero po urodzeniu wynik AFP w płynie owodniowym może być ujemny [58]. Jednak w przeprowadzonych w ostatnich latach badaniach genetycznych nerek płodów z ciąż przerywanych z powodu podwyższonego poziomu AFP stwierdzono, że prawie połowa tych płodów była heterozygotami. Z tego też powodu, bardzo zalecane jest opieranie diagnostyki prenatalnej w.z.n. (zwłaszcza typu fińskiego) na badaniach genetycznych [53].

## PODSUMOWANIE

Dynamicznie rozwijająca się genetyka i biologia molekularna pozwoliły na dokonanie w ciągu ostatnich kilku lat przełomowych odkryć w dziedzinie glomerulopatii. Wiele jest jeszcze aspektów niewyjaśnionych, a do nich należy ostateczne opisanie budowy kłębuszka i funkcjonowania błony sączącej podocytów. Należy oczekiwać, że najbliższe lata wyjaśnią te wątpliwości oraz doprowadzą do poznania kolejnych genów. Mogłoby to w sposób zasadniczy zmienić postępowanie terapeutyczne, ograniczając na przykład nieefektywne leczenie immunosupresyjne. Wczesna i kompleksowa diagnostyka oparta na metodach biologii molekularnej, a także poradnictwo genetyczne w rodzinach obciążonych mogą zyskać powszechne zastosowanie już w okresie najbliższej dekady.

## PIŚMIENICTWO

- [1] Antignac C.: Genetic models: clues for understanding the pathogenesis of idiopathic nephrotic syndrome. *J. Clin. Invest.*, 2002; 109: 447–449
- [2] Aya K., Tanaka H., Seino Y.: Novel mutation in the nephrotic gene of a Japanese patient with congenital nephrotic syndrome of the Finnish type. *Kidney Int.*, 2000; 57: 401–404
- [3] Barbaux S., Niaudet P., Gubler M.C., Grunfeld J.P., Jaubert F., Kuttnen F., Fekete C.N., Souleyreau-Therville N., Thibaud E., Fellous M., McElreavey K.: Donor splice-site mutations in WT1 are responsible for Frasier syndrome. *Nat. Genet.*, 1997; 17: 467–470
- [4] Beltcheva O., Martin P., Lenkkeri U., Tryggvason K.: Mutation spectrum in the nephrin gene (NPHS1) in congenital nephrotic syndrome. *Hum. Mutat.*, 2001; 17: 368–373
- [5] Bolk S., Puffenberger E.G., Hudson J., Morton D.H., Chakravarti A.: Elevated frequency and allelic heterogeneity of congenital nephrotic syndrome, Finnish type, in the Old Order Mennonites. *Am. J. Hum. Genet.*, 1999; 65: 1785–1790
- [6] Boute N., Gribouval O., Roselli S., Benessy F., Lee H., Fuchshuber A., Dahan K., Gubler M.-C., Niaudet P., Antignac C.: NPHS2, encoding the glomerular protein podocin, is mutated in autosomal recessive steroid-resistant nephrotic syndrome. *Nature Genet.*, 2000; 24: 349–354. Note: Erratum: *Nat. Genet.*, 25: 125
- [7] Carlson J.A., Harrington J.T.: Laboratory evaluation of renal function. In: *Diseases of the Kidney*, Ed.: Schrier R.W., Gottschalk C.W. Little Brown, Boston, 1992; 361–406
- [8] Carrera M., Kestila M., de la Iglesia C., Ruiz J., Serra B., Baraibar R.: Maternal serum alpha-fetoprotein levels in congenital nephrotic syndrome carrier pregnancies. *Prenat. Diagn.*, 1999; 19: 489–490
- [9] Charnas L.R., Bernardini I., Rader D., Hoeg J.M., Gahl W.A.: Clinical and laboratory findings in the oculocerebrorenal syndrome of Lowe, with special reference to growth and renal function. *N. Eng. J. Med.*, 1991; 324: 1318–1325
- [10] Cong L., Ruotsalainen V., Tryggvason K., Shaw A.S., Miner J.H.: CD2Ap is expressed with nephrin in developing podocytes and is found widely in mature kidney and elsewhere. *Am. J. Physiol. Renal. Physiol.*, 2000; 279: F785–F792
- [11] Cotran R.S., Rennke H.G.: Anionic sites and the mechanisms of proteinuria. *N. Engl. J. Med.*, 1983; 27: 1050–1052
- [12] Denamur E., Bocquet N., Mougnot B., Da Silva F., Martinat L., Loirat C., Elion J., Bensman A., Ronco P.M.: Mother-to-child transmitted WT1 splice-site mutation is responsible for distinct glomerular diseases. *J. Am. Soc. Nephrol.*, 1999; 10: 2219–2223
- [13] Dharnidharka V.R., Ruteshouser E.C., Rosen S., Kozakewich H., Harris H.W. Jr, Herrin J.T., Huff V.: Pulmonary dysplasia, Denys-Drash syndrome and Wilms tumor 1 gene mutation in twins. *Pediatr. Nephrol.*, 2001; 16: 227–231
- [14] Donoviel D., Freed D., Vogel H., Potter D., Hawkins E., Barrish J., Mathur B., Turner C., Geske R., Montgomery C., Starbuck M., Brandt M., Gupta A., Ramirez-Solis R., Zambrowicz B., Powell D.: Proteinuria and perinatal lethality in mice lacking NEPH1, a novel protein with homology to nephrin. *Mol. Cell. Biol.*, 2001; 21: 4829–4836
- [15] Eddy A.A., Symons J.M.: Nephrotic syndrome in childhood. *Lancet*, 2003; 362: 629–639
- [16] Endlich K., Kriz W., Witzgall R.: Update in podocyte biology. *Curr. Opin. Nephrol. Hypertens.*, 2001; 10: 331–340
- [17] Frank C., Herrmann M., Fernandez S., Dirnecker D., Boswald M., Kolowos W., Ruder H., Haas J.P.: Dominant T cells in idiopathic nephrotic syndrome of childhood. *Kidney Int.*, 2000; 57: 510–517
- [18] Frasier S.D., Bashore R.A., Mosier H.D.: Gonadoblastoma associated with pure gonadal dysgenesis in monozygotic twins. *J. Pediatr.*, 1964; 64: 740–745
- [19] Fuchshuber A., Jean G., Gribouval O., Gubler M.-C., Broyer M., Beckmann J.S., Niaudet P., Antignac C.: Mapping a gene (SRN1) to chromosome 1q25-q31 in idiopathic nephrotic syndrome confirms a distinct entity of autosomal recessive nephrosis. *Hum. Mol. Genet.*, 1995; 4: 2155–2158
- [20] Garin E.H.: Circulating mediators of proteinuria in idiopathic minimal lesion nephrotic syndrome. *Pediatr. Nephrol.*, 2000; 14: 872–878
- [21] Garin E.H., West L., Zheng W.: Interleukin-8 alters glomerular heparan sulfate glycosaminoglycan chain size and charge in rats. *Pediatr. Nephrol.*, 2000; 14: 284–287
- [22] Ghosh A.K., Sakhuja V., Joshi K., Chugh K.S.: Congenital nephrotic syndrome of Finnish type with glomerular crescents. *J. Assoc. Physicians India.*, 1994; 42: 415–417
- [23] Habib R.: Nephrotic syndrome in the 1<sup>st</sup> year of life. *Pediatr. Nephrol.*, 1993; 7: 347–353
- [24] Hamed R.M.A., Shomaf M.: Congenital nephrotic syndrome: a clinicopathologic study of thirty children. *J. Nephrol.*, 2001; 14: 104–109
- [25] Holthöfer H., Ahola H., Solin M.L., Wang S., Palmen T., Luimula P., Miettinen A., Kerjaschki D.: Nephrin localizes at the podocyte filtration slit area and is characteristically spliced in the human kidney. *Am. J. Pathol.*, 1999 a; 155: 1681–1687
- [26] Holthöfer H., Kretzler M., Haltia A., Solin M.L., Taanman J.W., Schagger H., Kriz W., Kerjaschki D., Schlondorff D.: Altered gene expression and functions of mitochondria in human nephrotic syndrome. *FASEB J.*, 1999b; 13: 523–532
- [27] Honda K., Yamada T., Endo R., Ino Y., Gotoh M., Tsuda H., Yamada Y., Chiba H., Hirohashi S.: Actin-4, a novel actin-bundling protein associated with cell motility and cancer invasion. *J. Cell. Biol.*, 1998; 140: 1383–1393. Note: Erratum: *J. Cell Biol.*, 143: 277
- [28] Ihalmo P., Palmen T., Ahola H., Valttonen E., Holthofer H.: Filtrix is a novel member of nephrin-like proteins. *Biochem. Biophys. Res. Commun.*, 2003; 300: 364–370
- [29] Ito Sh., Takata A., Hataya H., Ikeda M., Kikuchi H., Hata J., Honda M.: Isolated diffuse mesangial sclerosis and Wilms tumor suppressor gene. *J. Pediatr.*, 2001; 138: 425–427
- [30] Jalanko H.: Pathogenesis of proteinuria: lessons learned from nephrin and podocin. *Pediatr. Nephrol.*, 2003; 8: 487–491
- [31] Kaplan J.M., Kim S.H., North K.N., Rennke H., Correia L.A., Tong H.-Q., Mathis B.J., Rodriguez-Perez J.-C., Allen P.G., Beggs A.H., Pollak M.R.: Mutations in ACTN4, encoding alpha-actinin-4, cause familial focal segmental glomerulosclerosis. *Nat. Genet.*, 2000; 24: 251–256
- [32] Kestila M., Lenkkeri U., Mannikko M., Lamerdin J., McCready P., Putaala H., Ruotsalainen V., Morita T., Nissinen M., Herva R., Kashtan C.E., Peltonen L., Holmberg C., Plsen A., Tryggvason K.: Positionally cloned gene for a novel glomerular protein-nephrin-is mutated in congenital nephrotic syndrome. *Mol. Cell.*, 1998; 1: 575–582
- [33] Kestila M., Mannikko M., Holmberg C., Gyapay G., Weissenbach J., Savolainen E.R., Peltonen L., Tryggvason K.: Congenital nephrotic syndrome of the Finnish type maps to the long arm of chromosome 19. *Am. J. Hum. Genet.*, 1994; 54: 757–764
- [34] Kim J.M., Wu H., Green G., Winkler C.A., Kopp J.B., Miner J.H., Unanue E.R., Shaw A.S.: CD2-associated protein haploinsufficiency is linked to glomerular disease susceptibility. *Science*, 2003; 300: 1298–1300
- [35] Kobayashi N., Reiser J., Kriz W., Kuriyama R., Mundel P.: Nonuniform microtubular polarity established by CHO1/MKLP1 motor protein is necessary for process formation of podocytes. *J. Cell Biol.*, 1998; 143: 1961–1970
- [36] Kohsaka T., Tagawa M., Takekoshi Y., Yanagisawa H., Tadokoro K., Yamada M.: Exon 9 mutations in the WT1 gene, without influencing KTS splice isoforms, are also responsible for Frasier syndrome. *Hum. Mutat.*, 1999; 14: 466–470
- [37] Koziell A., Grech V., Hussain S., Lee G., Lenkkeri U., Tryggvason K., Scambler P.: Genotype/phenotype correlations of NPHS1 and NPHS2 mutations in nephrotic syndrome advocate a functional inter-relationship in glomerular filtration. *Hum. Mol. Genet.*, 2002; 15: 379–388
- [38] Koziell A., Iyer V.K., Moghul N.E., Ramani P., Taylor C.M.: Congenital nephrotic syndrome. *Pediatr. Nephrol.*, 2001; 16: 185–189
- [39] Koziell A.B., Grundy R., Barratt T.M., Scambler P.: Evidence for genetic heterogeneity of nephropathic phenotypes associated with Denys-Drash and Frasier syndrome. *Am. J. Hum. Genet.*, 1999; 64: 1778–1781
- [40] Lehtonen S., Zhao F., Lehtonen E.: CD2-associated protein directly interacts with the actin cytoskeleton. *Am. J. Physiol. Renal. Physiol.*, 2002; 283: F734–743
- [41] Lenkkeri U., Mannikko M., McCready P., Lamerdin J., Gribouval O., Niaudet P.M., Antignac C.K., Kashtan C.E., Homberg C., Olsen A., Kestila M., Tryggvason K.: Structure of the gene for congenital nephrotic syndrome of the Finnish type (NPHS1) and Characterization of Mutations. *Am. J. Hum. Genet.*, 1999; 64: 51–61
- [42] Liu L., Done S.C., Khoshnoodi J., Bertorello A., Wartiovaara J., Berggren P.O., Tryggvason K.: Defective nephrin trafficking caused by missense mutations in the NPHS1 gene: insight in to the mechanisms of congenital nephrotic syndrome. *Hum. Mol. Genet.*, 2001; 10: 2637–2644



- [43] Mannikko M., Lenkkeri U., Kashtan C.E., Kestila M., Holmberg C., Tryggvason K.: Haplotype analysis of congenital nephrotic syndrome of the Finnish type in non-Finnish families. *J. Am. Soc. Nephrol.*, 1996; 7: 2700–2703
- [44] Mannikko M., Kestila M., Lenkkeri U., Alakurtti H., Holmberg C., Leisti J., Salonen R., Aula P., Mustonen A., Peltonen L., Tryggvason K.: Improved prenatal diagnosis of the congenital nephrotic syndrome of the Finnish type based on DNA analysis. *Kidney Int.*, 1997; 51: 868–872
- [45] McTaggart S.J., Algar E., Chow C.W., Powell H.R., Jones C.L.: Clinical spectrum of Denys-Drash and Frasier syndrome. *Pediatr. Nephrol.*, 2001; 16: 335–339
- [46] Melo K.F.S., Martin R.M., Costa E.M.F., Carvalho F.M., Jorge A.A., Arnhold I.J.P., Mendonca B.B.: An unusual phenotype of Frasier syndrome due to IVS9+4C>T mutation in the WT1 gene: predominantly male ambiguous genitalia and absence of gonadal dysgenesis. *J. Clin. Endocr. Metab.*, 2002; 87: 2500–2505
- [47] Mildenerberger E., Lennert T., Kunze J., Jandek C., Waldherr R., Versmold H.: Diffuse mesangial sclerosis: association with unreported congenital anomalies and placental enlargement. *Acta Paediatr.*, 1998; 87: 1301–1303
- [48] Miner J.: Focusing on glomerular slit diaphragm. *Am. J. Pathol.*, 2002; 160: 3–5
- [49] Morello R., Zhou G., Dreyer S.D., Harvey S.J., Ninomiya Y., Thorner P.S., Miner J.H., Cole W., Winterpacht A., Zabel B., Oberg K.C., Lee B.: Regulation of glomerular basement membrane collagen expression by LMX1B contributes to renal disease in nail patella syndrome. *Nat. Genet.*, 2001; 27: 205–208
- [50] Mundel P., Shankland S.J.: Podocyte biology and response to injury. *J. Am. Soc. Nephrol.*, 2002; 13: 3005–3015
- [51] Niemir Z., Salwa-Żurawska W., Woźniak A., Miller-Kasprzak E.: Klasyfikacja patomorfologiczna kłębuszkowych zapaleń nerek z elementami patogenezą. W: Kłębuszkowe choroby nerek. Red: Rutkowski B., Klinger M., MAKmed, Gdańsk, 2003; 113–132
- [52] Noakes P.G., Miner J.H., Gautam M., Cunningham J.M., Sanes J.R., Merlie J.P.: The renal glomerulus of mice lacking s-laminin/laminin beta-2: nephrosis despite molecular compensation by laminin beta-1. *Nat. Genet.*, 1995; 10: 400–406
- [53] Patrakka J., Martin P., Salonen R., Kestila M., Ruotsalainen V., Mannikko M., Ryyanen M., Rapola J., Holmberg C., Tryggvason K., Jalanko H.: Proteinuria and prenatal diagnosis of congenital nephrosis in fetal carriers of nephrin gene mutations. *Lancet*, 2002; 359: 1575–1577
- [54] Pöge A.P., Autschbach F., Korall H., Trefz F.K., Mayatepek E.: Early clinical manifestation of glutaric aciduria type I and nephrotic syndrome during the first months of life. *Acta Paediatr.*, 1997; 86: 1144–1147
- [55] Pollak M.R.: The genetic basis of FSGS and steroid-resistant nephrosis. *Semin. Nephrol.*, 2003; 23: 141–146
- [56] Pritchard-Jones K., Hawkins M.M.: Biology of Wilms' tumour. *Lancet*, 1997; 349: 663–664
- [57] Pritchard-Jones K.: The Wilms tumour gene, WT1, in normal and abnormal nephrogenesis. *Pediatr. Nephrol.*, 1999; 13: 620–625
- [58] Rapola J.: Congenital nephrotic syndrome. *Pediatr. Nephrol.*, 1987; 1: 441–446
- [59] Rodewald R., Karnovsky M.J.: Porous substructure of the glomerular slit diaphragm in the rat and the mouse. *J. Cell. Biol.*, 1974; 60: 423–433
- [60] Roselli S., Gribouval O., Boute N., Sich M., Benassy F., Attie T., Gubler M.C., Antignac C.: Podocin localizes in the kidney to the slit diaphragm area. *Am. J. Pathol.*, 2002; 160: 3–5
- [61] Ruotsalainen V., Ljungberg P., Wartiovaara J., Lenkkeri U., Kestila M., Jalanko H., Holmberg C., Tryggvason K.: Nephrin is specifically located at the split diaphragm of glomerular podocytes. *Proc. Nat. Acad. Sci.*, 1999; 96: 7962–7967
- [62] Russo L.M., Bakris G.L., Comper W.D.: Renal handling of albumin: a critical review of basic concepts and perspective. *Am. J. Kidney Dis.*, 2002; 39: 899–919
- [63] Saleem M.A., Ni L., Witherden I., Tryggvason K., Ruotsalainen V., Mundel P., Mathieson P.W.: Co-localization of nephrin, podocin and the actin cytoskeleton: evidence for a role in podocyte foot process formation. *Am. J. Pathol.*, 2002; 161: 1459–1466
- [64] Sellin L., Huber T.B., Gerke P., Quack I., Pavenstadt H., Walz G.: NEPH1 defines a novel family of podocin interacting proteins. *FASEB J.*, 2003; 17: 115–117
- [65] Seppala M., Rapola J., Huttunen N.P., Aula P., Karjalainen O., Ruoslahti E.: Congenital nephrotic syndrome: prenatal diagnosis and genetic counselling by estimation of amniotic-fluid and maternal serum alpha-fetoprotein. *Lancet*, 1976; 17: 123–125
- [66] Shih N.Y., Li J., Karpitskii V., Nguyen A., Dustin M.L., Kanagawa O., Miner J.H., Shaw A.S.: Congenital nephrotic syndrome in mice lacking CD2-associated protein. *Science*, 1999; 286: 312–315
- [67] Shih N.Y., Li J., Cotran R., Mundel P., Miner J.H., Shaw A.S.: CD2AP localizes to the slit diaphragm and binds to nephrin via a novel C-terminal domain. *Am. J. Pathol.*, 2001; 159: 2303–2308
- [68] Shimizu J., Tanaka H., Aya K., Ito S., Sado Y., Seino Y.: A missense mutation in the nephrin gene impairs membrane targeting. *Am. J. Kidney Dis.*, 2002; 40: 697–703
- [69] Sibley R.K., Striegel J., Melnir T.: Nephrotic syndrome in the first year of life. In: Renal pathology with clinical and functional correlations. Eds: Tisher C.C., Brenner B.M., Lippincott Williams and Wilkins, Philadelphia, 1994; 1214–1232
- [70] Simons M., Schwarz K., Kriz W., Miettinen A., Reiser J., Mundel P., Holthöfer H.: Involvement of lipid rafts in nephrin phosphorylation and organization of the glomerular slit diaphragm. *Am. J. Pathol.*, 2001; 159: 1069–1077
- [71] Solin M.L., Pitkanen S., Taanman J.W., Holthöfer H.: Mitochondrial dysfunction in congenital nephrotic syndrome. *Lab. Invest.*, 2000; 80: 1227–1232
- [72] Swietlinski J., Maruniak-Chudek I., Niemir Z.I., Woźniak A., Wilinska M., Zacharzewska J.: A case of atypical congenital nephrotic syndrome. *Pediatr. Nephrol.*, 2004; 19: 349–352
- [73] Takeda T., McQuistan T., Orlando R.A., Farquhar M.G.: Loss of glomerular foot processes is associated with uncoupling of podocalyxin from the actin cytoskeleton. *J. Clin. Invest.*, 2001; 108: 289–301
- [74] Tanaka H., Waga S., Suzuki K., Nakahata T., Kawachi H., Shimizu F., Ito E.: Rapidly progressive, pauci-immune diffuse crescentic glomerulonephritis in an infant. *Pediatr. Nephrol.*, 2002; 17: 730–732
- [75] Umesh L., Prashanth A., Benakappa D.G., Govindaraj M., Benakappa N.: Diffuse mesangial sclerosis presenting as infantile nephrotic syndrome. *Indian Pediatr.*, 2001; 38: 663–664
- [76] Vernier R.L., Klein D.J., Sisson S.P., Mahan J.D., Oegema T.R., Brown D.M.: Heparan sulphate-rich anionic sites in the human glomerular basement membrane. *N. Engl. J. Med.*, 1983; 27: 1001–1009
- [77] Wernerson A., Duner F., Petterson E., Widholm S.M., Berg U., Ruotsalainen V., Tryggvason K., Hulthen K., Soderberg M.: Altered ultrastructural distribution of nephrin in minimal change nephrotic syndrome. *Nephrol. Dial. Transplant.*, 2003; 18: 70–76
- [78] Yamamoto K., Santo Y., Satomura K.: [A case of Denys-Drash syndrome with prophylactic bilateral nephrectomy]. *Nippon Jinzo Gakkai Shi.*, 2003; 45: 42–46
- [79] Yang Y., Zhang Sh., Sich M., Beziau A., van den Hauvel L.P.W.J., Gubler M.C.: Glomerular extracellular matrix and growth factors in diffuse mesangial sclerosis. *Pediatr. Nephrol.*, 2001; 16: 429–438
- [80] Zhang X., Jefferson A.B., Auethavekiat V., Majerus P.W.: The protein deficient in Lowe syndrome is a phosphatidylinositol-4, 5-bisphosphate 5-phosphatase. *Proc. Natl. Acad. Sci.*, 1995; 92: 4853–4856