

Received: 2014.04.02
Accepted: 2014.12.09
Published: 2015.02.21

Eksperymentalne modele ostrego zapalenia trzustki

Experimental models of acute pancreatitis

Piotr Ceranowicz, Jakub Cieszkowski, Zygmunt Warzecha, Artur Dembiński

Zakład Fizjologii Klinicznej, Katedra Fizjologii, Uniwersytet Jagielloński, Collegium Medicum

Streszczenie

Ostre zapalenie trzustki jest chorobą o ciężkim przebiegu i znacznej śmiertelności. Badania kliniczne mogą dostarczyć danych dotyczących etiologii, patogenezы i przebiegu ostrego zapalenia trzustki. Jednak badania dotyczące wczesnych etapów tej choroby, jak i nowych koncepcji leczniczych nie mogą być ze względów etycznych przeprowadzone u ludzi. Aby rozwiązać problem stworzono zwierzęce modele ostrego zapalenia trzustki. W pracy przedstawiono używane doświadczalne modele ostrego zapalenia trzustki, ich właściwości i odniesienia do obserwacji klinicznych. Modele eksperymentalnego zapalenia trzustki można podzielić na zwierzęce modele nieinwazyjne i inwazyjne oraz modele pozaustrojowe. Początek, rozwój, stopień zaawansowania i rozległość ostrego zapalenia trzustki, a także śmiertelność wykazują znaczące różnice między poszczególnymi modelami tego zapalenia. Modele zwierzęce pozwalają na rozwój zapalenia trzustki o łagodnym, umiarkowanym lub ciężkim przebiegu. Najczęściej stosowanym modelem ostrego zapalenia trzustki jest zapalenie wywoływane podawaniem ponad maksymalnych dawek ceruleiny będącej analogiem cholecystokininy. Taki model powoduje u szczurów rozwój ostrego obrzękowego zapalenia trzustki o łagodnym przebiegu, podczas gdy u myszy rozwija się ostre martwicze zapalenie trzustki. Ostre zapalenie trzustki wywoływane wstecznym podawaniem taurochololanu sodu do przewodu trzustkowego jest najczęściej stosowanym szczurzym modelem ostrego martwiczego zapalenia trzustki o ciężkim przebiegu. Modele pozaustrojowe pozwalają na eliminację wpływu czynników nerwowych i hormonalnych na rozwój ostrego zapalenia trzustki.

Słowa kluczowe:

trzustka • ostre zapalenie trzustki • nieinwazyjne modele eksperymentalne • inwazyjne modele eksperymentalne

Summary

Acute pancreatitis is a severe disease with high mortality. Clinical studies can bring some data about etiology, pathogenesis and the course of acute pancreatitis. However, studies concerning early events of this disease and the new concepts of treatment cannot be performed on humans, due to ethical reasons. Animal models of acute pancreatitis have been developed to solve this problem. This review presents currently used experimental models of acute pancreatitis, their properties and clinical relevance. Experimental models of acute pancreatitis can be divided into *in vivo* (non-invasive and invasive) and *ex vivo* models. The onset, development, severity and extent of acute pancreatitis, as well as the mortality, vary considerably between these different models. Animal models reproducibly produce mild, moderate or severe acute pancreatitis. One of the most commonly used models of acute pancreatitis is created by administration of supramaximal doses of cerulein, an analog of cholecystokinin. This model produces acute mild edematous pancreatitis in rats, whereas administration of cerulein in mice leads to



Key words:	the development of acute necrotizing pancreatitis. Acute pancreatitis evoked by retrograde administration of sodium taurocholate into the pancreatic duct is the most often used model of acute severe necrotizing pancreatitis in rats. <i>Ex vivo</i> models allow to eliminate the influence of hormonal and nervous factors on the development of acute pancreatitis. pancreas • acute pancreatitis • non-invasive experimental models • invasive experimental models
Full-text PDF:	http://www.phmd.pl/fulltxt.php?ICID=1141101
Word count:	1772
Tables:	–
Figures:	1
References:	57

Adres autora: dr hab. med. Piotr Ceranowicz, Katedra Fizjologii UJCM, ul. Grzegórzecka 16, 31-531 Kraków;
e-mail: mpcerano@cyf-kr.edu.pl

WSTĘP

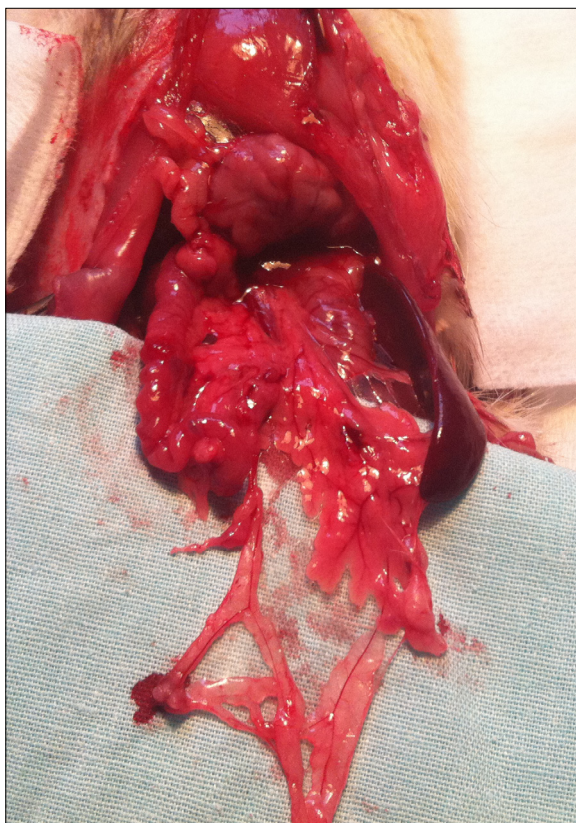
Obserwacje kliniczne cechują się znacznymi ograniczeniami dotyczącymi możliwości określenia mechanizmów związanych z rozwojem ostrego zapalenia trzustki, zwłaszcza we wczesnych jego etapach. Nowe metody terapii również nie mogą być oceniane w ramach testów klinicznych zanim wcześniej nie stwierdzi się braku ich szkodliwości w badaniach na zwierzętach. Dlatego eksperymentalne modele ostrego zapalenia trzustki są ważnym i użytecznym narzędziem pozwalającym na zdobycie istotnych informacji dotyczących etiopatogenezy ostrego zapalenia trzustki, a także umożliwiającą testowanie nowych sposobów leczenia [38].

OGRANICZENIA EKSPERYMENTALNYCH ZWIERZĘCYCH MODELI OSTREGO ZAPALENIA TRZUSTKI

Należy jednak stwierdzić, że istnieją pewne różnice między modelami eksperymentalnego ostrego zapalenia trzustki, a zapaleniem trzustki u ludzi. Obecnie w badaniach eksperymentalnych są wykorzystywane głównie szczury i myszy. Anatomia i fizjologia trzustki zwierząt, zwłaszcza gryzoni, wykazuje dość istotne różnice w porównaniu do trzustki człowieka [5]. U ludzi, psów i kotów, trzustka jest narządem o wyraźnych granicach anatomicznych, natomiast u szczurów i myszy występuje w postaci skupisk zrazików rozproszonych w krezce zaopatrującej początkową część jelita cienkiego (ryc. 1).

Anatomię trzustki człowieka najbardziej przypomina trzustka świni, również stosunki anatomiczne trzustki świni z sąsiednimi narządami przypominają te, które występują u ludzi. Dlatego też uważa się, że świnię są predysponowane do testowania nowych metod operacyjnych, które miałyby być zastosowane u człowieka [44].

Istnieją też różnice dotyczące proporcji między poszczególnymi grupami komórek w trzustkach różnych zwie-



Ryc. 1. Anatomia trzustki szczura

ząt. Dotyczy to przede wszystkim przewodów trzustkowych. Jak podaje Case za Kodamą układ przewodów trzustkowych jest bardziej rozwinięty u ludzi i małp, niż u psów i kotów, a te mają bardziej rozwinięty układ przewodów trzustkowych, niż myszy i szczury [5,19]. Komórki przewodów trzustkowych stanowią u ludzi około 14%

wszystkich komórek trzustki, podczas gdy u szczurów około 2% [5]. Inną ważną różnicą między trzustką ludzką, a szczurzą jest brak receptorów CCK-A i CCK-B na powierzchni błon komórkowych ludzkich komórek pęcherzykowych, podczas gdy szczurze komórki pęcherzykowe te receptory zawierają [15,26].

NIENAWAZYJNE MODELE ZWIERZĘCE OSTREGO ZAPALENIA TRZUSTKI

Modele eksperymentalne ostrego zapalenia trzustki można podzielić na modele zwierzęce nieinwazyjne, zwierzęce inwazyjne i ostrego zapalenia trzustki wywołanego na izolowanych trzustkach [38].

Modele nieinwazyjne to takie, które nie wymagają otwarcia jamy brzusznej. Należą do nich m.in. modele, w których ostre zapalenie trzustki wywołuje się przez hiperstymulację czynności zewnątrzwydzielniczej trzustki. Jak podaje Schimid [38], pierwszą obserwacją wskazującą na taką możliwość wywołania ostrego zapalenia trzustki było doniesienie Moureta z 1895 r., który pobudzał czynność zewnątrzwydzielniczą trzustki za pomocą hiperstymulacji nerwów zaopatrujących trzustkę [28]. Hiperstymulację czynności zewnątrzwydzielniczej trzustki i wywołanie ostrego zapalenia trzustki można również uzyskać przez podanie agonistów acetylocholin (carbachol) [1], jak i zahamowanie aktywności cholinesterazy [11].

Najczęściej stosowanym modelem, w którym ostre zapalenie trzustki wywołuje się za pomocą hiperstymulacji czynności zewnątrzwydzielniczej trzustki, jest model z zastosowaniem cholecystokininy lub części ceruleiny, będącej analogiem cholecystokininy [20,29,49]. Ceruleinę można podawać dożylnie, podskórnie lub domięśniowo. Podanie ceruleiny u szczurów wywołuje ostre obrzękowe zapalenie trzustki o łagodnym przebiegu [20,49], natomiast u myszy wywołuje ostre martwicze zapalenie trzustki [29].

Ostre zapalenie trzustki może też być wywołane przez modyfikację diety. Jak podają Lerch i Gorelick [21], niedobór choliny w diecie wywołuje u szczurów ostre krwotoczne zapalenie trzustki, co po raz pierwszy w 1938 r. przedstawili Griffith i Wade [13]. W późniejszych badaniach zastosowano dietę z niedoborem choliny, a bogatą w metioninę. Taka modyfikacja diety powoduje u myszy ostre martwiczo-krwotoczne zapalenie trzustki prowadzące w ciągu pięciu dni do śmierci zwierząt [23].

W 1984 r. Mizunuma i wsp. przedstawili model ostrego martwiczego zapalenia trzustki wywołanego u szczurów przez podanie dootrzewnowo L-argininy w dawce 500 mg/100 g masy ciała [27]. Później ten model ostrego zapalenia trzustki został również przystosowany do zastosowania go u myszy [6].

W 1992 r. Kanno z zespołem opisali występowanie spontanicznego zapalenia trzustki o podłożu immunologicznym u myszy MRL/Mp [18]. Myszy te charakteryzuje posiadanie genu *lpr* o działaniu limfoproliferacyjnym. U tych

zwierząt dochodzi do wytwarzania przeciwciał przeciw własnym antygenom oraz zaburzeń funkcji limfocytów T, co prowadzi do rozwoju ciężkich chorób o podłożu autoimmunologicznym, takich jak kłębuszkowe zapalenie nerek, zapalenie naczyń tętniczych, czy też zapalenie stawów we wczesnym okresie życia [18]. W późniejszym okresie życia u myszy MRL/Mp, głównie samic, rozwija się zapalenie trzustki charakteryzujące się nacieczeniem trzustki przez komórki jednojądrzaste i destrukcją komórek pęcherzykowych [18].

Wirusy coxsackie B mogą u ludzi i zwierząt wywoływać ostre i przewlekłe zapalenia trzustki, serca i ośrodkowego systemu nerwowego [31,47]. Zainfekowanie myszy wirusem coxsackie B4 powoduje rozwój ostrego zapalenia trzustki, które przeważnie ustępuje po 10 dniach [31].

INWAZYJNE MODELE OSTREGO ZAPALENIA TRZUSTKI

Inwazyjne modele ostrego zapalenia trzustki wymagają otwarcia jamy brzusznej zwierząt, u których wywołuje się ostre zapalenie trzustki. Często stosowaną metodą inwazyjną wywoływania ostrego zapalenia trzustki jest podawanie do przewodów trzustkowych: żółci, treści dwunastniczej, enzymów trawiennych lub kwasów żółciowych zastosowanych samodzielnie lub we wzajemnych kombinacjach [38]. Do badań z użyciem tego modelu eksperymentalnego były wykorzystywane psy, koty, króliki, szczury i myszy [21,38]. Obecnie najczęściej jest stosowany model u szczurów, którym do przewodów trzustkowych jest podawany taurocholan sodu. Model ten został wystandaryzowany przez Aho, a jego użycie prowadzi w sposób powtarzalny do wywołania ostrego krwotoczno-martwiczego zapalenia trzustki [2,3].

Ostre zapalenie trzustki może być też wywołane przez podwiązanie przewodów trzustkowych [38]. Zabieg wykonany czasowo u królików [37] lub szczurów [20] wywołuje łagodne i przejściowe zapalenie trzustki objawiające się głównie znacznym obrzękiem. Natomiast trwale podwiązanie przewodu trzustkowego i żółciowego wspólnego na wspólnym przebiegu powoduje u szczurów [24], jak i u myszy [57] ostre zapalenie trzustki, żółtaczkę zastoinową i zespół dysfunkcji wielonarządowej (MODS). U szopów pracy, zarówno podwiązanie wspólnego przewodu żółciowo-trzustkowego, jak też oddzielne podwiązanie przewodu trzustkowego i żółciowego wspólnego, a także podwiązanie jedynie przewodu trzustkowego w każdej z powyższych procedur powoduje rozwój ostrego krwotoczno-martwiczego zapalenia trzustki o zbliżonym nasileniu. Obserwacja ta wskazuje, że u szopów pracy do rozwoju ostrego krwotoczno-martwiczego zapalenia trzustki nie jest konieczne zarzucanie żółci do przewodów trzustkowych, a jedynie zastój soku trzustkowego i wzrost ciśnienia w przewodach trzustkowych [22].

Do inwazyjnych metod wywołujących ostre zapalenie trzustki należy też metoda z wytworzeniem zamkniętej pętli dwunastniczej, którą opisali Pfeffer i wsp. w 1957 r. [34]. Zapalenie trzustki wywoływali u psów przez wy-



izolowanie początkowego 10-centymetrowego odcinka dwunastnicy i wytworzenie z niego zamkniętej pętli. Podwiązano przewód żółciowy wspólny pozostawiając niepodwiązany przewód trzustkowy, który uchodził do pętli dwunastniczej. Ciągłość przewodu pokarmowego odtwarzano przez zespolenie żołądka z dystalną, wolną częścią dwunastnicy. Po czterech godzinach od wytworzenia pętli dochodziło do obrzęku trzustki, po następnych 9-12 godzinach rozwijało się ostre krwotoczne zapalenie trzustki [38].

Inną grupą modeli inwazyjnych ostrego zapalenia trzustki są warianty naczyniowe zaburzające ukrwienie trzustki. W tych modelach można doprowadzić do zaburzenia dopływu krwi w wyniku wywołania wstrząsu hipowolemicznego lub podwiązania naczyń tętniczych zaopatrujących trzustkę [38]. Wywołanie wstrząsu hipowolemicznego u psów z następowym jednogodzinnym okresem potransfuzyjnym powoduje ostre krwotoczno-martwicze zapalenie trzustki [4]. Natomiast podwiązanie naczyń tętniczych trzustki u psów bez reperfuzji na ogół w niewielkim stopniu wpływa na morfologię trzustki i aktywność enzymów trzustkowych w osoczu. Obserwacja ta jest zgodna z wynikami późniejszych badań, które wykazały, że aby doszło do rozwoju morfologicznych objawów uszkodzenia trzustki i pojawienia się biochemicznych objawów zapalenia trzustki, konieczny jest po okresie niedotlenienia trzustki okres reperfuzji narządowej [41]. Odkrycie to doprowadziło do rozwoju modelu zapalenia trzustki wywołanego niedotlenieniem tego narządu z następową reperfuzją [8,14]. W modelu tym dochodzi do rozwoju ostrego, martwiczego zapalenia trzustki.

Zaburzenie ukrwienia trzustki można też wywołać podwiązując naczynia żyłne. Badania Shibayama wykazały, że podwiązanie żyły śledzionowej, która jest jedną z żył zaopatrujących trzustkę, powoduje częściowy obrzęk trzustki i wystąpienie śródmiąższowego zapalenia. Natomiast podwiązanie żyły śledzionowej i żyły trzustkowo-dwunastniczej górnej prowadzi do rozwoju ostrego zapalenia krwotoczno-martwiczego [39].

Zaburzenia przepływu krwi przez mikrokrążenie trzustki można uzyskać podając do tętnic zaopatrujących trzustkę mikrosfery, olej lub kwas olejowy. Pfeffer z zespołem, wykonując badania na psach, wykazali, że stopień uszkodzenia trzustki zależy od średnicy mikrosfer [33]. Podanie dotętnicze mikrosfer o średnicy 100-200 μm powodowało jedynie obrzęk trzustki. Mikrosfery o średnicy 20-40 μm wywoływały obrzęk trzustki, nacieczenie zapalne oraz ogniska martwicze w mięszu trzustki. Natomiast zastosowanie najmniejszych mikrosfer o średnicy 10-20 μm wywoływało ostre krwotoczno-martwicze zapalenie trzustki [33]. Vollmar i wsp. do wywołania ostrego zapalenia trzustki użyli kwasu olejowego, który podawano świniom do gałęzi trzustkowej tętnicy śledzionowej. Procedura pozwalała na wywołanie ostrego obrzękowego zapalenia trzustki [48].

Rzadziej stosowaną inwazyjną metodą wywołania ostrego zapalenia trzustki jest podawanie do naczyń tę-

nicznych trzustki jadu skorpiona [32], co powoduje rozwój ostrego krwotoczno-martwiczego zapalenia trzustki.

Ostre zapalenie trzustki można też wywołać podając do przewodów trzustkowych, a następnie dożylnie toksyny wytwarzane przez bakterie *Neisseria meningitidis*, *Escherichia coli* lub *Staphylococcus* [42,43]. W wyniku tego zabiegu dochodzi do rozwoju ostrego krwotoczno-martwiczego zapalenia, którego patomechanizm był wiązany z reakcją Shwartzmana i opartą na zjawiskach immunologicznych reakcją Arthusa [38,42].

MODELE POZAUSTROJOWE OSTREGO ZAPALENIA TRZUSTKI

Inną grupą modeli ostrego zapalenia trzustki to kategoria, w których ostre zapalenie jest wywoływane w trzustce wyizolowanej. Modele te mają na celu zniesienie działania endogennych czynników nerwowych i hormonalnych, które mogłyby wpływać na rozwój zapalenia trzustki [36]. Ponadto ich użycie pozwala na uzyskanie w dużych stężeniach mediatorów zapalnych wypływających z naczyń zapalnie zmienionej trzustki i użycie do zbadania ich wpływu na narządy odległe [56]. Ostre zapalenie trzustki w trzustkach izolowanych może być wywoływane, podobnie jak w badaniach *in vivo*, m.in. za pomocą ceruleiny podawanej do naczyń tętniczych trzustki [25], taurocholalanu podawanego do przewodu trzustkowego [25], ischemii trzustki z jej następową reperfuzją [56], czy też przez dotętnicze podanie triglicerydów [36].

ZNACZENIE KLINICZNE MODELI OSTREGO ZAPALENIA TRZUSTKI

Należy stwierdzić, że eksperymentalne modele ostrego zapalenia trzustki okazały się użyteczne i nadal są podstawowym narzędziem umożliwiającym badania patogenezy tego schorzenia i nowych koncepcji terapeutycznych. Są też użyteczne w opracowywaniu nowych metod diagnostycznych i prognostycznych mogących znaleźć zastosowanie kliniczne. To badania z zastosowaniem modeli eksperymentalnych pozwoliły na określenie roli mechanizmów wewnątrzkomórkowych w powstawaniu i rozwoju ostrego zapalenia trzustki [35]. Podobnie badania eksperymentalne z użyciem modeli zwierzęcych pozwoliły na określenie roli hepatocytarnego czynnika wzrostu (hepatocyte growth factor – HGF) w ostrym zapaleniu trzustki. Badania kliniczne wykazały, że w ostrym zapaleniu trzustki o ciężkim przebiegu w surowicy pacjentów znacznie bardziej wzrasta stężenie HGF, niż u pacjentów cierpiących na ostre zapalenie trzustki o przebiegu łagodnym. Obserwacje te wskazują, że oznaczanie stężenia HGF w osoczu może być przydatne do oceny ciężkości ostrego zapalenia trzustki, może też mieć znaczenie prognostyczne [40,46]. Badania eksperymentalne na zwierzętach potwierdziły te obserwacje [45], a jednocześnie wykazały, że HGF działa ochronnie na trzustkę, a podawanie egzogenego HGF zmniejsza ciężkość ostrego zapalenia trzustki [53,55]. Podobny ochronny i leczniczy wpływ na trzustkę w przebiegu jej ostrego zapalenia stwierdzono też po zastosowaniu innych czynników wzrostowych, takich jak epidermalny czynnik wzrostu (epidermal growth factor –

EGF [10,54], fibroblastyczny czynnik wzrostu 2 (fibroblast growth factor-2 – FGF-2) [15], insulinopodobny czynnik wzrostu 1 (insulin-like growth factor-1 – IGF-1) [52], grelina [7,9,50,51], czy też hormon wzrostu [16].

Należy jednak zaznaczyć, że nie istnieje idealny model eksperymentalnego ostrego zapalenia trzustki, który

w pełni odpowiadałby warunkom klinicznym. Obserwacje przeprowadzone w wystandaryzowanych warunkach eksperymentu na zwierzętach nie zawsze znajdują potwierdzenie w badaniach u ludzi. Dlatego zastosowany model eksperymentalnego zapalenia trzustki powinien każdorazowo być dobierany do konkretnego problemu medycznego.

PIŚMIENNICTWO

- [1] Adler G., Gerhards G., Schick J., Rohr G., Kern H.F.: Effects of *in vivo* cholinergic stimulation of rat exocrine pancreas. *Am. J. Physiol.*, 1983; 244: G623-G629
- [2] Aho H.J., Koskensalo S.M., Nevalainen T.J.: Experimental pancreatitis in the rat. Sodium taurocholate-induced acute haemorrhagic pancreatitis. *Scand. J. Gastroenterol.*, 1980; 15: 411-416
- [3] Aho H.J., Nevalainen T.J.: Experimental pancreatitis in the rat. Ultrastructure of sodium taurocholate-induced pancreatic lesions. *Scand. J. Gastroenterol.*, 1980; 15: 417-424
- [4] Barzilai A., Ryback B.J., Medina J.A., Toth L., Dreiling D.A.: The morphological changes of the pancreas in hypovolemic shock and the effect of pretreatment with steroids. *Int. J. Pancreatol.*, 1987; 2: 23-32
- [5] Case R.M.: Is the rat pancreas an appropriate model of the human pancreas? *Pancreatol.*, 2006; 6: 180-190
- [6] Dawra R., Sharif R., Phillips P., Dudeja V., Dhaulakhandi D., Saluja A.K.: Development of a new mouse model of acute pancreatitis induced by administration of L-arginine. *Am. J. Physiol. Gastrointest. Liver Physiol.*, 2007; 292: G1009-G1018
- [7] Dembiński A., Warzecha Z., Ceranowicz P., Cieszkowski J., Pawlik W.W., Tomaszewska R., Kuśnierz-Cabala B., Naskalski J.W., Kuwahara A., Kato I.: Role of growth hormone and insulin-like growth factor-1 in the protective effect of ghrelin in ischemia/reperfusion-induced acute pancreatitis. *Growth Horm. IGF Res.*, 2006; 16: 348-356
- [8] Dembiński A., Warzecha Z., Ceranowicz P., Stachura J., Tomaszewska R., Konturek S.J., Sendur R., Dembiński M., Pawlik W.W.: Pancreatic damage and regeneration in the course of ischemia-reperfusion induced pancreatitis in rats. *J. Physiol. Pharmacol.*, 2001; 52: 221-235
- [9] Dembiński A., Warzecha Z., Ceranowicz P., Tomaszewska R., Stachura J., Konturek S.J., Konturek P.C.: Ghrelin attenuates the development of acute pancreatitis in rat. *J. Physiol. Pharmacol.*, 2003; 54: 561-573
- [10] Dembiński A., Warzecha Z., Konturek P.C., Ceranowicz P., Stachura J., Tomaszewska R., Konturek S.J.: Epidermal growth factor accelerates pancreatic recovery after caerulein-induced pancreatitis. *Eur. J. Pharmacol.*, 2000; 398: 159-168
- [11] Dressel T.D., Goodale R.L.Jr., Arneson M.A., Borner J.W.: Pancreatitis as a complication of anticholinesterase insecticide intoxication. *Ann. Surg.*, 1979; 189: 199-204
- [12] Fujimoto K., Hosotani R., Wada M., Lee J., Koshihara T., Miyamoto Y., Doi R., Imamura M.: Ischemia-reperfusion injury on the pancreas in rats: identification of acinar cell apoptosis. *J. Surg. Res.*, 1997; 71: 127-136
- [13] Griffith W.H., Wade N.J.: Choline metabolism. I. The occurrence and prevention of hemorrhagic degeneration in young rats on a low choline diet. *J. Biol. Chem.*, 1939; 131: 567-577
- [14] Hoffmann T.F., Leiderer R., Waldner H., Arbogast S., Messmer K.: Ischemia reperfusion of the pancreas: a new *in vivo* model for acute pancreatitis in rats. *Exp. Med.*, 1995; 195: 125-144
- [15] Hosokawa R., Kikuzaki K., Kimoto T., Matsuura T., Chiba D., Wadamoto M., Sato Y., Maeda M., Sano A., Akagawa Y.: Controlled local application of basic fibroblast growth factor (FGF-2) accelerates the healing of GBR. An experimental study in beagle dogs. *Clin. Oral Implants Res.*, 2000; 11: 345-353
- [16] Jaworek J., Leja-Szpak A., Dembiński A., Tomaszewska R., Szklarczyk J., Kot M., Nawrot-Porąbka K., Bonior J., Warzecha Z., Pawlik W.W.: Involvement of sensory nerves in the protective effect of growth hormone on acute pancreatitis. *Growth Horm. IGF Res.*, 2009; 19: 517-22
- [17] Ji B., Bi Y., Simeone D., Mortensen R.M., Logsdon C.D.: Human pancreatic acinar cells lack functional responses to cholecystokinin and gastrin. *Gastroenterology*, 2001; 121: 1380-1390
- [18] Kanno H., Nose M., Itoh J., Taniguchi Y., Kyogoku M.: Spontaneous development of pancreatitis in the MRL/Mp strain of mice in autoimmune mechanism. *Clin. Exp. Immunol.*, 1992; 89: 68-73
- [19] Kodama T.: A light and electron microscopic study on the pancreatic ductal system. *Acta Pathol. Jpn.*, 1983; 33: 297-321
- [20] Lampel M., Kern H.F.: Acute interstitial pancreatitis in the rat induced by excessive doses of a pancreatic secretagogue. *Virchows Arch. A Pathol. Anat. Histol.*, 1977; 373: 97-117
- [21] Lerch M.M., Gorelick F.S.: Models of acute and chronic pancreatitis. *Gastroenterology*, 2013; 144: 1180-1193
- [22] Lerch M.M., Saluja A.K., Rünzi M., Dawra R., Saluja M., Steer M.L.: Pancreatic duct obstruction triggers acute necrotizing pancreatitis in the opossum. *Gastroenterology*, 1993; 104: 853-861
- [23] Lombardi B., Estes L.W., Longnecker D.S.: Acute hemorrhagic pancreatitis (massive necrosis) with fat necrosis induced in mice by DL-ethionine fed with a choline-deficient diet. *Am. J. Pathol.*, 1975; 79: 465-480
- [24] Manso M.A., Ramudo L., De Dios I.: Extrapancreatic organ impairment during acute pancreatitis induced by bile-pancreatic duct obstruction. Effect of N-acetylcysteine. *Int. J. Exp. Pathol.*, 2007; 88: 343-349
- [25] Mantke R., Schubert D., Röcken C., Paegle I., Halangk W., Peters B., Lippert H., Schulz H.U.: Caerulein or taurocholate induced enzymatic and histologic alterations in the isolated perfused rat pancreas. *Langenbecks Arch. Surg.*, 2009; 394: 363-369
- [26] Miyasaka K., Shinozaki H., Jimi A., Funakoshi A.: Amylase secretion from dispersed human pancreatic acini: neither cholecystokinin a nor cholecystokinin B receptors mediate amylase secretion *in vitro*. *Pancreas*, 2002; 25: 161-165
- [27] Mizunuma T., Kawamura S., Kishino Y.: Effects of injecting excess arginine on rat pancreas. *J. Nutr.*, 1984; 114: 467-471
- [28] Mouret J.: Contribution à l'étude des cellules glandulaires (pancreas). *J. Anat. Physiol.*, 1895; 31: 221-236
- [29] Niederau C., Ferrell L.D., Grendell J.H.: Caerulein-induced acute necrotizing pancreatitis in mice: protective effects of proglumide, benzotript, and secretin. *Gastroenterology*, 1985; 88: 1192-1204
- [30] Ohshio G., Saluja A., Steer M.L.: Effects of short-term pancreatic duct obstruction in rats. *Gastroenterology*, 1991; 100: 196-202



- [31] Ostrowski S.E., Reilly A.A., Collins D.N., Ramsingh A.I.: Progression or resolution of coxsackievirus B4-induced pancreatitis: a genomic analysis. *J. Virol.*, 2004; 78: 8229-8237
- [32] Pantoja J.L., Renner I.G., Abramson S.B., Edmondson H.A.: Production of acute hemorrhagic pancreatitis in the dog using venom of the scorpion, *Buthus quinquestriatus*. *Dig. Dis. Sci.*, 1983; 28: 429-439
- [33] Pfeffer R.B., Lazzarini-Robertson A.Jr., Safadi D., Mixer G.Jr., Se-coy C.F., Hinton J.W.: Gradations of pancreatitis, edematous, through hemorrhagic, experimentally produced by controlled injection of microspheres into blood vessels in dogs. *Surgery*, 1962; 51: 764-769
- [34] Pfeffer R.B., Stasiar O., Hinton J.W.: The clinical picture of the sequential development of acute hemorrhagic pancreatitis in the dog. *Surg. Forum*, 1957; 8: 248-251
- [35] Sah R.P., Dawra R.K., Saluja A.K.: New insights into the pathogenesis of pancreatitis. *Curr. Opin. Gastroenterol.*, 2013; 29: 523-530
- [36] Saharia P., Margolis S., Zuidema G.D., Cameron J.L.: Acute pancreatitis with hyperlipemia: studies with an isolated perfused canine pancreas. *Surgery*, 1977; 82: 60-67
- [37] Saluja A., Saluja M., Villa A., Leli U., Rutledge P., Meldolesi J., Steer M.: Pancreatic duct obstruction in rabbits causes digestive zymogen and lysosomal enzyme colocalization. *J. Clin. Invest.*, 1989; 84: 1260-1266
- [38] Schmid S.W., Uhl W., Kidd M., Modlin I.M., Büchler M.W.: Experimental models of acute pancreatitis and their clinical relevance. W: *Acute pancreatitis. Novel concepts in biology and therapy*, red.: M.W. Büchler, W. Uhl, H. Friess, P. Malfertheiner. Blackwell Wissenschafts-Verlag GmbH, Berlin-Vienna 1999, 51-62
- [39] Shibayama Y.: Pancreatic venous stasis and endotoxaemia as aetiologic factors in acute haemorrhagic pancreatitis. *J. Pathol.*, 1987; 152: 177-182
- [40] Sporek M., Kolber W., Kuśnierz-Cabala B., Dumnicka P., Gurda-Duda A., Kuźniewski M., Solnica B., Kulig J.: Determination of hepatocyte growth factor at early phase of acute pancreatitis. *Folia Med. Cracov.*, 2013; 53: 87-95
- [41] Tamura K., Manabe T., Kyogoku T., Andoh K., Ohshio G., Tobe T.: Effect of postischemic reperfusion on the pancreas. *Hepatogastroenterology*, 1993; 40: 452-456
- [42] Thal A., Brackney E.: Acute hemorrhagic pancreatic necrosis produced by local Shwartzman reaction: experimental study on pancreatitis. *J. Am. Med. Assoc.*, 1954; 155: 569-574
- [43] Thal A., Molestina J.E.: Studies on pancreatitis. III. Fulminating hemorrhagic pancreatic necrosis produced by means of staphylococcal toxin. *AMA Arch. Pathol.*, 1955; 60: 212-220
- [44] Truty M.J., Smoot R.L.: Animal models in pancreatic surgery: a plea for pork. *Pancreatology*, 2008; 8: 546-550
- [45] Ueda T., Takeyama Y., Hori Y., Shinkai M., Takase K., Goshima M., Yamamoto M., Kuroda Y.: Hepatocyte growth factor increases in injured organs and functions as an organotrophic factor in rats with experimental acute pancreatitis. *Pancreas*, 2000; 20: 84-93
- [46] Ueda T., Takeyama Y., Toyokawa A., Kishida S., Yamamoto M., Saitoh Y.: Significant elevation of serum human hepatocyte growth factor levels in patients with acute pancreatitis. *Pancreas*, 1996; 12: 76-83
- [47] Ursing B.: Acute pancreatitis in coxsackie B infection. *Br. Med. J.*, 1973; 3: 524-525
- [48] Vollmar B., Waldner H., Schmand J., Conzen P.F., Goetz A.E., Habazettl H., Schweiberer L., Brendel W.: Oleic acid induced pancreatitis in pigs. *J. Surg. Res.*, 1991; 50: 196-204
- [49] Watanabe O., Baccino F.M., Steer M.L., Meldolesi J.: Supramaximal caerulein stimulation and ultrastructure of rat pancreatic acinar cell: early morphological changes during development of experimental pancreatitis. *Am. J. Physiol.*, 1984; 246: G457-G467
- [50] Warzecha Z., Ceranowicz P., Dembinski A., Cieszkowski J., Kuśnierz-Cabala B., Tomaszewska R., Kuwahara A., Kato I.: Therapeutic effect of ghrelin in the course of cerulein-induced acute pancreatitis in rats. *J. Physiol. Pharmacol.*, 2010; 61: 419-427
- [51] Warzecha Z., Dembiński A.: Protective and therapeutic effects of ghrelin in the gut. *Curr. Med. Chem.*, 2012; 19: 118-125
- [52] Warzecha Z., Dembiński A., Ceranowicz P., Konturek S.J., Tomaszewska R., Stachura J., Konturek P.C.: IGF-1 stimulates production of interleukin-10 and inhibits development of caerulein-induced pancreatitis. *J. Physiol. Pharmacol.*, 2003; 54: 575-590
- [53] Warzecha Z., Dembiński A., Ceranowicz P., Konturek S.J., Tomaszewska R., Stachura J., Nakamura T., Konturek P.C.: Inhibition of cyclooxygenase-2 reduces the protective effect of hepatocyte growth factor in experimental pancreatitis. *Eur. J. Pharmacol.*, 2004; 486: 107-119
- [54] Warzecha Z., Dembiński A., Konturek P.C., Ceranowicz P., Konturek S.J.: Epidermal growth factor protects against pancreatic damage in cerulein-induced pancreatitis. *Digestion*, 1999; 60: 314-323
- [55] Warzecha Z., Dembiński A., Konturek P.C., Ceranowicz P., Konturek S.J., Tomaszewska R., Schuppan D., Stachura J., Nakamura T.: Hepatocyte growth factor attenuates pancreatic damage in caerulein-induced pancreatitis in rats. *Eur. J. Pharmacol.*, 2001; 430: 113-121
- [56] Weinbroum A.A.: Mannitol prevents acute lung injury after pancreas ischemia-reperfusion: a dose-response, *ex vivo* study. *Lung*, 2009; 187: 215-224
- [57] Yuan Z., Meyerholz D.K., Twait E.C., Kempuraj D., Williard D.E., Samuel I.: Systemic inflammation with multiorgan dysfunction is the cause of death in murine ligation-induced acute pancreatitis. *J. Gastrointest. Surg.*, 2011; 15: 1670-1678

Autorzy deklarują brak potencjalnych konfliktów interesów.