

Received: 2012.10.04
Accepted: 2013.03.18
Published: 2012.05.10

Diagnostyka dermoskopowa czerniaka podpaznokciowego

Dermoscopy on subungual melanoma

Grażyna Kamińska-Winciorek¹, Radosław Śpiewak²

¹ Ośrodek Wczesnej Diagnostyki i Leczenia Nowotworów w Katowicach

² Zakład Dermatologii Doświadczalnej i Kosmetologii, Wydział Farmaceutyczny, Collegium Medicum Uniwersytetu Jagiellońskiego w Krakowie

Streszczenie

Czerniak podpaznokciowy należy do rzadkich, aczkolwiek jednych z najtrudniejszych diagnostycznie odmian czerniaka. Niestety, ze względu na jego późną wykrywalność, brak wczesnej reakcji pacjenta oraz rozpoznawanie w fazie znacznego zaawansowania klinicznego, zaliczany jest do najgorzej rokujących odmian tego złośliwego nowotworu. Rozpoznanie czerniaka podpaznokciowego bardzo trudno jest ustalić wyłącznie na podstawie badania klinicznego ze względu na możliwe podobieństwo do krwaka podpaznokciowego, znamion melanocytowych czy też zakażeń grzybiczych lub bakteryjnych. Dermoskopia wydaje się idealnym narzędziem w diagnostyce różnicowej tej groźnej dla życia choroby.

W pracy przedstawiono charakterystyczne cechy dermoskopowe w czerniaku podpaznokciowym w aspekcie diagnostyki różnicowej w oparciu o doświadczenia własne i piśmiennictwo z bazy PubMed.

Przeanalizowano bazę PubMed z ostatnich 10 lat dotyczącą obrazów dermoskopowych czerniaka podpaznokciowego i podstawowych jednostek w diagnostyce różnicowej.

W pracy przedstawiono podstawowe zasady badania dermoskopowego i podstawowe wzorce dermoskopowe zmian zlokalizowanych podpaznokciowo, różnicowanych z czerniakiem podpaznokciowym.

Dermoskopia należy do bezpiecznych, łatwo powtarzalnych metod diagnostycznych, a znajomość podstawowych obrazów dermoskopowych rozwijającego się czerniaka podpaznokciowego wraz z umiejętnością różnicowania go z innymi chorobami aparatu paznokciowego przyda się z pewnością nie tylko lekarzom dermatologom, ale również specjalistom innych dziedzin, w tym chirurgom, onkologom, ortopedom, a także lekarzom podstawowej opieki zdrowotnej.

Słowa kluczowe:

dermoskopia • czerniak podpaznokciowy • znamię melanocytowe podpaznokciowe • krwaki podpaznokciowy • zmiany melanocytowe • algorytm postępowania

Summary

Subungual melanoma is a rare, but one of the diagnostically most difficult variants of melanoma. Unfortunately, due to its late detection, lack of an early reaction from the patient and diagnosis in advanced stages, subungual melanoma is deemed as a prognostically unfavorable variant of this malignancy. Diagnosis of subungual melanoma is very difficult to establish merely on the basis of clinical examination due to the resemblance of subungual hematoma to melanocytic nevus, fungal or bacterial infections. Dermoscopy seems to be the ideal diagnostic tool in the differential diagnosis of this life-threatening disease.

	<p>Aims. To describe the basic aspects of dermoscopy of subungual melanoma and other conditions involving the nails.</p> <p>Methods. Review of medical database PubMed for the literature of the last 10 years on the dermoscopic patterns of subungual melanoma and other subungual diseases.</p> <p>Results. We collate the fundamental rules of performing dermoscopy in subungual melanoma, as well as basic dermoscopic features and diagnostic algorithms of selected subungual lesions requiring differentiation from melanoma.</p> <p>Conclusions. Dermoscopy is a safe, easily repeatable diagnostic method, and the knowledge of basic dermoscopic patterns of developing melanoma in subungual localization, along with the differential diagnosis of other diseases within the nail plate, will help not only dermatologists, but also the professionals of other specialties, such as surgeons, oncologists, orthopedists, and also general practitioners.</p>
<p>Keywords:</p>	<p>dermoscopy • subungual melanoma • subungual melanocytic nevus • subungual hematoma • melanocytic lesions • algorithms</p>
<p>Full-text PDF:</p>	<p>http://www.phmd.pl/fulltxt.php?ICID=1048815</p>
<p>Word count:</p>	<p>2148</p>
<p>Tables:</p>	<p>2</p>
<p>Figures:</p>	<p>7</p>
<p>References:</p>	<p>31</p>

Adres autorki: dr n. med. Grażyna Kamińska-Winciorek, Ośrodek Wczesnej Diagnostyki i Leczenia Nowotworów, ul. Fliegera 16, 40-040 Katowice, email: dermatolog.pl@gmail.com

DERMOSKOPIA W CZERNIAKU PODPAZNOKCIOWYM – ZASADY BADANIA

Czerniak pod paznokciowy (subungual melanoma - SM) stanowi rzadką odmianę czerniaka - 0,7-3,5% wszystkich czerniaków [28]. Jednak ze względu na brak wczesnej reakcji pacjenta oraz jego późną wykrywalność, zwykle w fazie znacznego zaawansowania klinicznego, czerniak pod paznokciowy należy do nowotworów o złym rokowaniu. Rozpoznanie czerniaka pod paznokciowego bardzo trudno ustalić wyłącznie na podstawie badania klinicznego ze względu na jego możliwe podobieństwo do krwiaka pod paznokciowego, znamion melanocytowych czy też zakażeń grzybiczych płytki paznokciowej. Dlatego dermoskopia jest niezbędnym narzędziem w diagnostyce różnicowej tej groźnej dla życia choroby.

Dermoskopia (mikroskopia epiluminescencyjna, epiluminescence microscopy, skin surface microscopy) to metoda oceny *in vivo* struktur w obrębie naskórka i skóry właściwej [9,12,13]. Klasyczną dermoskopię wykorzystywano początkowo w różnicowaniu zmian melanocytowych i czerniaka, obecnie znajduje zastosowanie w diagnostyce chorób włosów (trichoskopia), dermatoz zapalnych (inflammoskopia) [9,12], infekcji ektopasożytniczych (entomodermoskopia) [10], ocenie mikrokrążenia (kapilaroskopia) [9,11], a od niedawna również w diagnostyce różnicowej zmian umiejscowionych pod płytką paznokciową, głównie grzybiczych, co określa się mianem onychoskopii [22]. Badanie dermoskopowe zmian umiejscowionych pod płytką paznokciową nie należy do łatwych i wymaga od lekarza znacznego doświadczenia.

Tasli i Oguz [29] zalecają stosowanie żelu ultrasonograficznego do oglądania zmian w miejscach o trudnej dostępności, m.in. w obrębie płytki paznokciowej [29].

Diagnostyka zmiany barwnikowej zlokalizowanej pod płytką paznokciową obejmuje:

- badanie kliniczne z oceną wszystkich płytek paznokciowych rąk i stóp,
- badanie dermoskopowe zmiany w obrębie badanej płytki paznokciowej,
- badanie dermoskopowe wału paznokciowego i brzegów bocznych,
- badanie dermoskopowe wolnego brzegu płytki paznokciowej,
- badanie kliniczne i dermoskopowe skóry, błon śluzowych i włosów.

TYPOWE WZORCE I CECHY DERMOSKOPOWE ZMIAN W OBRĘBIE PŁYTEK PAZNOKCIOWYCH – ZNAJOMOŚĆ PODSTAWOWYCH WZORCÓW DERMOSKOPOWYCH

Diagnostyka zmian chorobowych zlokalizowanych w obrębie płytek paznokciowych jest utrudniona przez ograniczony wgląd w zmianę, warunki anatomiczne niekorzystne do pobrania wycinków w celu oceny histopatologicznej (punch biopsy), a także powolny wzrost płytki paznokciowej, co opóźnia możliwość odróżnienia zmian wędrujących za płytką od trwale związanych z łożyskiem paznokcia. Dermoskopia, w tym wideodermoskopia, daje możliwość powięk-

szenia zmiany, oceny jej charakteru (zmiana barwnikowa, krwotoczna, zapalna itd.), a ponadto pozwala na obiektywne monitorowanie kliniczne obserwowanej zmiany [9].

Pasmowate przebarwienie występujące w obrębie płytek paznokciowych (*melanonychia*) wymaga różnicowania w kierunku czerniaka, znamion melanocytowych, wybroczyn i krwiaków podpaznokciowych, włókniaka, innych rzadkich guzów aparatu paznokciowego, zmian związanych z infekcjami (dermatofitozy, drożdżyce, zakażenia bakteriami głównie gatunkiem *Pseudomonas aeruginosa*) [9,18,19,20]. Dalsza diagnostyka różnicowa powinna uwzględniać zmiany w obrębie płytek paznokciowych w przebiegu – łuszczycy, liszaja płaskiego, chorobie Dariera i innych [19].

Do różnicowania podejrzanych zmian pod płytką paznokciową konieczna jest znajomość podstawowych cech morfologicznych determinujących wzorzec zmiany, jak również ogólnego wzorca zmiany zlokalizowanej pod płytką paznokciową.

Analogicznie do diagnostyki zmian barwnikowych w obrębie skóry gładkiej, przede wszystkim należy rozróżnić czy zmiana pod płytką paznokciową ma charakter melanocytowy czy też niemelanocytowy [3]. Pasmowate przebarwienie (*melanonychia striata*) powstaje w wyniku nagromadzenia się drobnych ziarnistości melaniny w obrębie płytki paznokciowej. W przypadku zmian niemelanocytowych (np. przebarwień) rozmieszczenie barwnika jest homogenne i nie występują ziarnistości melaniny [3].

Według Thomasa i Dalla, w dermoskopii płytek paznokciowych wyróżnia się cztery podstawowe cechy warunkujące określony wzorzec zmiany [30]:

1. Krwawe plamki (blood spots) – charakteryzują się powstawaniem okrągłych, kroplistych ognisk umiejscowionych proksymalnie wraz ze smugowatym układem prążków rozprzestrzeniającym się dystalnie. Barwa związana jest z czasem powstawania – purpurowo-fioletowa jest typowa dla wczesnych zmian, z czasem zmiany brązowieją.

2. Szary prążek (gray band) – szare, homogenne pasma, ewentualnie złożone z licznych, cienkich szarych linii, które zlewają się w jednolity prążek.

3. Brązowe tło z regularnymi podłużnymi prążkami – w obrębie brązowego pasma dermoskopia uwidacznia brązowe prążki ułożone równoległe, w równych odstępach, jednolicie wybarwione, o tej samej grubości – jest to charakterystyczne dla zmian łagodnych.

4. Brązowe tło z nieregularnymi podłużnymi prążkami – w obrębie brązowego pasma stwierdza się brązowe prążki o niejednorodnym wysyceniu, kolorze, grubości i nierównych odstępach, gdzie podłużny układ w pewnych obszarach zostaje całkowicie zaburzony – jest to typowe dla zmian złośliwych i w takich przypadkach wskazane jest przeprowadzenie biopsji wycinającej.

Ponadto w ocenie zmian w obrębie płytek paznokciowych pomocne jest stwierdzenie dodatkowych cech, do których należą:

- objaw Hutchinsona (Hutchinson sign) lub „micro-Hutchinsona” (micro-Hutchinson sign) [23] – określa obecność plamy barwnikowej przechodzącej z płytki paznokciowej na obrąbek paznokcia. Może występować w czerniaku, również w zmianach łagodnych – we wrodzonym znamieniu melanocytowym. W czerniaku zmiany charakteryzują się polichromatycznym zabarwieniem oraz asymetrią. Warto zwrócić uwagę na możliwość występowania objawu „pseudo-Hutchinsona”, gdy ciemny prążek prześwieca przez przezierny obrąbek płytki paznokciowej imitując obecność barwnika w jego obrębie, ale może występować w krwiakach czy w następstwie stosowanych leków, np. po amlodypinie [1,26,31];

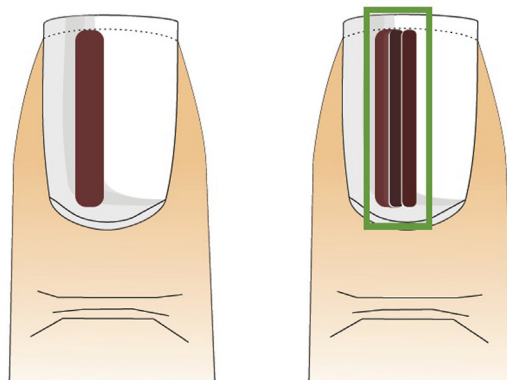
- inne cechy i struktury naczyń: linijne, polimorficzne naczynia, obszary mleczno-czerwone, czerwone globule, pozostałości barwnika.

W badaniu dermoskopowym wyróżnia się trzy podstawowe wzorce zmian w obrębie płytek paznokciowych [9,30]:

1. Wzorzec łagodny:

- homogenne-szarobrązowe, homogenne pasmo o równomiernym, jednolitym zabarwieniu (ryc. 1). Występuje w plamie soczewicowatej podpaznokciowej, przebarwieniach polekowych (hydroksymocznik, amiodaron, leki przeciwmalaryczne) oraz w rzadkich zespołach genetycznych, m.in. Laugier-Huzikera-Barana, Leopard, Peutz-Jeghersa-Touraine’a oraz w niektórych grupach etnicznych (Hindusi),

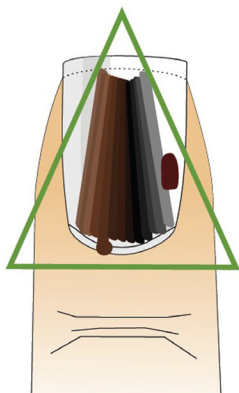
- linijny – linijny układ jasnobrązowych prążków o równej grubości i długości, ułożonych w równych odstępach. Występuje w znamieniu melanocytowym podpaznokciowym (ryc. 2).



Ryc. 1. Wzorzec łagodny homogenny typowy dla łagodnej plamy soczewicowatej

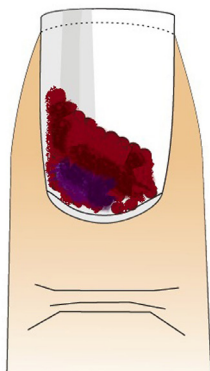
Ryc. 2. Wzorzec łagodny linijny typowy dla znamienia melanocytowego. Widoczny jest zachowany linijny układ prążków barwnikowych o tej samej grubości, o przebiegu równoległym i charakterystycznym prostokątnym układzie

2. Wzorec złośliwy: linijny układ od jasnobrązowych do ciemnobrązowych i czarnych prążków o nierównej grubości, długości, o nierównoległym przebiegu, ułożonych w różnych odstępach, często z towarzyszącym objawem Hutchinsona oraz ubytkami płytki paznokciowej, krwawkami i nieprawidłowymi strukturami naczyniowymi (naczynia linijne, obszary mleczno-czerwone) (ryc. 3); występuje w czerniaku pod paznokciowym.



Ryc. 3. Wzorec złośliwy linijny występujący w czerniaku. Charakterystyczny jest zaburzony układ czarno-brązowych prążków barwnikowych o różnej szerokości oraz przebiegających nierównolegle; w wybranych przypadkach dochodzi do rozchodzenia się prążków w kierunku proksymalnym płytki paznokciowej co nadaje im charakterystyczny trójkątny kształt. W obrębie wału paznokciowego zaznaczony objaw Hutchinsona

3. Wzorec typu ognisk wybroczynowych: obecność ognisk różnokształtnych (linie, ogniska owalne) barwy niebiesko-purpurowej (zmiany nowe) do ciemnobrązowej i czarnej (zmiany starsze) (ryc. 4).



Ryc. 4. Wzorec typu ognisk wybroczynowych - homogenny kształt zmiany z towarzyszącymi linijnymi wypustkami i różnokształtnymi globulami barwy od niebiesko-purpurowej do ciemnobrązowej i czarnej

CHARAKTERYSTYKA DERMOSKOPOWA CZERNIAKA PODPAZNOKCIOWEGO (SUBUNGUAL MELANOMA)

Levit i wsp. [16] jako pierwsi zaproponowali w 2000 roku zasady rozpoznania czerniaka pod paznokciowego. W tabeli 1 przedstawiono „abecadło diagnostyczne” czerniaka pod paznokciowego według Levita [16] w modyfikacji własnej.

Czerniak pod paznokciowy zazwyczaj dotyczy tylko jednej płytki paznokciowej. W literaturze opisano zaledwie jeden przypadek mnogich ognisk czerniaka, występującego w trzech różnych płytkach paznokciowych pacjenta [17]. W dermoskopii czerniak pod paznokciowy charakteryzuje

Tabela 1. „Abecadło rozpoznania czerniaka pod paznokciowego” na podstawie Levita [16] w modyfikacji własnej

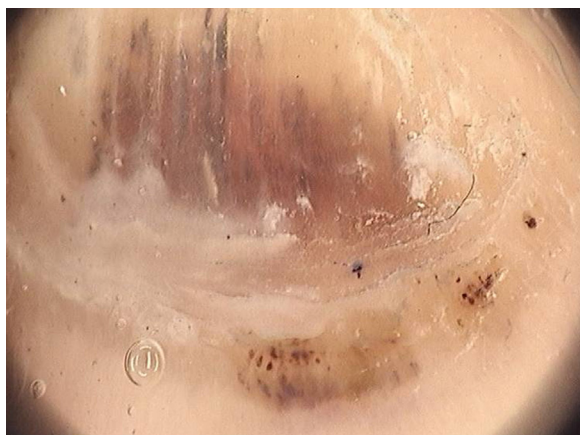Cecha czerniaka	Opis cechy	Schemat
A	(age) wiek: szczyt zachorowań 50-70 r.ż., Afrykanie, Azjaci	
B	(band): prążek barwnikowy: kolor brązowo-czarny, o brzegu nieregularnym, poszarpanym i szerokości powyżej 3 mm	
C	(change): szybkie powiększanie wymiarów oraz rozprzestrzenianie się zmiany	
D	(digit): najczęściej rozwija się w obrębie kciuka, palucha oraz wskaziciela; zazwyczaj dotyczy jednego palca, częściej w ręce dominującej	
E	(extension): rozprzestrzenianie się zmiany zajmującej proksymalną lub boczną część wału paznokciowego lub wolny koniec płytki paznokciowej	
F	(family): w wywiadzie rodzinnym lub wywiadzie pacjenta uprzednio rozpoznany czerniak lub zespół znamion dysplastycznych	

się zazwyczaj obecnością wzorca złośliwego (ryc. 3). Niepokojące cechy dermoskopowe, które powinny nasuwać podejrzenie czerniaka pod paznokciowego przedstawiono w tabeli 2 oraz na rycinie 5.

Tabela 2. Cechy dermoskopowe nasuwające podejrzenie czerniaka pod paznokciowego [na podstawie 14, 31]

Cecha dermoskopowa czerniaka pod paznokciowego

- szeroki prążek barwnikowy (powyżej 6 mm)
- obecność wielobarwnych, nierównych pasm barwnika
- prążek barwnikowy o nieregularnych, poszarpanych brzegach
- trójkątny kształt zmiany
- obecność pozostałości ziarnistości barwnika
- występowanie objawu „micro-Hutchinsona”
- obecność pęknięć lub szczelin w obrębie płytki paznokciowej



Ryc. 5. Podejrzenie czerniaka pod paznokciowego w obrębie palca IV stopy prawej.

Pacjent 52-letni, zmiana obecna od 7 miesięcy, pojawiła się po urazie mechanicznym. W dermoskopii szerokość prążka 6 mm, dodatni objaw Hutchinsona oraz złośliwy wzorec liniowy. Wszystkie wymienione cechy kliniczno-dermoskopowe stanowią bezwzględne wskazanie do wycięcia zmiany ze względu na podejrzenie czerniaka. Zmianę wycięto w całości. Badanie histopatologiczne wykluczyło czerniaka, a obraz histopatologiczny może odpowiadać naczyńniakowi lub ziarniniakowi naczyńniowemu pod płytką paznokciową (w opisie fragment naskórka z rogowaceniem, pod naskórkiem liczne, drobne naczynia krwionośne). Pacjent jest poddany dalszej obserwacji

W obserwacji Phana i wsp. [21] w obrazach dermoskopowych 31 zmian pod paznokciowych potwierdzonych jako czerniak, stwierdzono obecność nieregularnych, wielobarwnych prążków, w nieregularnych odstępach, o niepełnym układzie równoległym oraz nierównych odległościach [21]. Ponadto, niezależnie od badania dermoskopowego w przypadku podejrzenia czerniaka, należy wziąć pod uwagę obecność następujących objawów: pojawienie się w 4-6 dekadzie życia przebarwienia ograniczonego do jednej płytki paznokciowej, gwałtowna zmiana zabarwienia łożyska w uprzednio zdrowym paznokciu, zmiany już istniejącego prążka w postaci jego

poszerzenia lub pojawienia się nierównych obrysów, minimalne zmiany zabarwienia w obrębie paznokcia kciuka, wskaziciela lub palucha, powstanie przebarwienia po urazie, jakiegokolwiek nowe ogniska pod paznokciowe u pacjentów z czerniakiem w wywiadzie, jakiegokolwiek zmiany zabarwienia w paznokciu dystroficznym, zmiany zabarwienia związane ze współistniejącym przebarwieniem w obszarze wału i obrębka paznokciowego w postaci objawu Hutchinsona [3]. Niestety rozpoznawanie czerniaka *in situ* pod płytką paznokciową przez lekarzy jest ciągle niedostateczne: w badaniu Di Ciacchio i wsp. [4] dermatolodzy rozpoznali czerniaki pod paznokciowe na podstawie badania klinicznego, w klasyfikacji ABCDEF oraz dermoskopii tylko w połowie badanych przypadków (46-55%) [4].

CHARAKTERYSTYCZNE WZORCE DERMOSKOPOWE NAJWAŻNIEJSZYCH ZMIAN W OBRĘBIE PŁYTEK PAZNOKCIOWYCH WYMAGAJĄCYCH RÓŻNICOWANIA Z CZERNIAKIEM PODPAZNOKCIOWYM

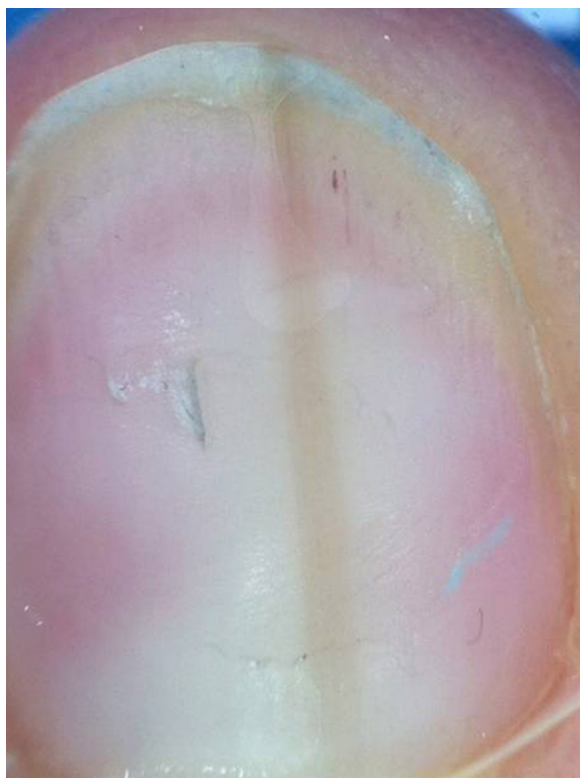
Znamię melanocytowe pod paznokciowe (*subungual melanocytic nevus*)

Znamię melanocytowe pod paznokciowe w dermoskopii charakteryzuje wzorec łagodny liniowy, w którym prążki barwnikowe mają równoległy układ, podobne zabarwienie i szerokość (ryc. 2, ryc. 6). U dzieci w obrębie znamion melanocytowych często obserwuje się obecność drobnych czarnych kropek o średnicy poniżej 0,1 mm [31]. Jeżeli u dziecka przed okresem dojrzewania, prążek barwnikowy jest wąski, wykazuje regularny wzorec dermoskopowy, nie ulega gwałtownemu powiększeniu, to najlepszą metodą jest okresowa kontrola [7]. U dzieci czerniak pod paznokciowy występuje niezwykle rzadko, a dotychczas opisywane przypadki dotyczyły wyłącznie dzieci z ciemnym fototypem skóry (głównie Japończyków) [7].

Do cech alarmujących u dzieci z melanonychią należą [31]:

- obecność objawu „micro-Hutchinsona”, ale w przypadku znamion wrodzonych u dzieci zajęcie obrębka paznokcia może być fizjologiczne,
- trójkątny układ prążków - pasma barwnikowe mogą być niewidoczne w części swojego przebiegu i układać się w kształt trójkąta,
- wielobarwność prążków, która często występuje w obrębie łagodnych zmian melanocytowych u dzieci.

W obserwacji zmian o charakterze melanonychii u dzieci, wskazana jest również ocena dermoskopowa skóry otaczającej płytkę paznokciową, zwłaszcza wolnego brzegu paznokcia. Pojawienie się wzorca równoległego (paralel furrow pattern), typowego dla znamion melanocytowych jest cenną wskazówką wykluczającą czerniak w takim umiejscowieniu [15]. Braun i wsp. [2,3] zalecają oglądanie w każdym przypadku wolnego brzegu paznokcia ze skórą otaczającą, gdyż zgodnie z biomechaniką aparatu paznokciowego przebarwienia powstałe w części proksymalnej macierzy widoczne są tuż pod powierzchnią wolnego brzegu paznokcia. Zmiany barwnikowe wywo-



Ryc. 6. Zmianę melanocytowe pod paznokciowe, palec II ręki lewej. Pacjentka 27-letnia, zmiana obecna od 2 lat, bez tendencji do powiększania się. W dermoskopii widoczny wzorec łagodny liniowy charakterystyczny dla zmiany melanocytowej łagodnej, szerokość prążka barwnikowego 2 mm

dzące się z dystalnej części macierzy widoczne są natomiast jako przebarwienie wolnego brzegu płytki paznokciowej od strony łożyska [2]. Pozwala to na lokalizację anatomiczną źródła barwnika w obrębie macierzy płytki paznokciowej [2].

Plama soczewicowata pod paznokciową (*subungual melanocytic lentigo*)

Zmiana ta występuje dość rzadko, a w dermoskopii cechuje ją opisany wyżej wzorec łagodny homogeny (ryc. 1).

Krwiak pod paznokciowy (*subungual hematoma*)

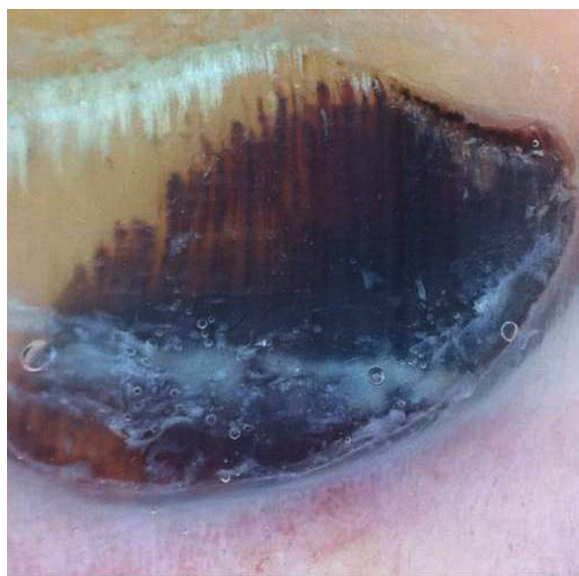Typowym przykładem krwaka pod paznokciowego jest tzw. paluch tenisisty (tennis toe) [9,25,27]. Cechą charakterystyczną krwaka pod paznokciowego w dermoskopii jest wzorec typu ognisk wybroczynowych (ryc. 4, ryc. 7) [9,32]. We wczesnych stadiach krwaka pod paznokciowego w dermoskopii można stwierdzić obecność kroplistych wybroczyn tuż przy wale paznokciowym. Dla krwaków starszych typowa jest natomiast stopniowa zmiana zabarwienia (czerwony, brunatny, szary), a także powstawanie nitkowatych wypustek, z tendencją do wydłużania się w kierunku dystalnym płytki [32]. Początkowo pojawiają się drobne i większe globule i homogenne obszary, a następnie wypustki, które mogą się utrzymywać nawet

do 6 tygodni [20]. W tym czasie wymiary krwaków pod paznokciowych ulegają stopniowemu zmniejszeniu [20].

W przeciwieństwie do czerniaka, krwiak pod paznokciowy ma tendencję do przesuwania się w kierunku dystalnym i oddalania się od brzegu proksymalnego. W opinii autorów wskazana jest okresowa kontrola dermoskopowa ewolucji zabarwienia, a także mierzenie wymiarów obszaru ogniska i jego oddalania się od wału paznokciowego.

W przypadku, gdy wzrost płytki paznokciowej jest bardzo powolny, co wydłużyłoby ponad miarę czas obserwacji lub gdy zmiana pod paznokciowa nie przesuwa się w kierunku dystalnym, autorzy zalecają chemiczne rozpuszczenie płytki paznokciowej. Polega ona na nałożeniu na paznokieć preparatu zawierającego 40-50% mocznik w postaci kremu, maści lub lakieru, który rozpuści płytkę uwidaczniając łożysko, bez narażania pacjenta na zabieg chirurgiczny. Podobną technikę autorzy stosują w przypadku egzofitycznych zmian melanocytowych w obrębie skóry, z towarzyszącym nadmiernym rogowaceniem. Na wybrane ogniska można zastosować miejscowo preparaty mocznika w małym stężeniu, który oczyści zmianę z mas rogowych umożliwiając dokładną ocenę dermoskopową [13].

Należy pamiętać, że stwierdzenie ogniska o charakterze wybroczynowym w dermoskopii nie wyklucza czerniaka, dlatego Thomas i Dalle [30] proponują kontrolę każdej zmiany krwotocznej pod paznokciowej przez 3-4 miesiące [30]. Zmiany krwotoczne mogą być efektem zniszczenia macierzy lub łożyska paznokcia w przebiegu czerniaka [5,30]. Wystąpienie wylewu pod paznokciowego nie jest patognomiczne dla *hematoma* [5].



Ryc. 7. Typowy krwiak pod paznokciowy, paluch stopy prawej. Pacjent 63-letni, zmiana od 1 miesiąca. W dermoskopii widoczny wzorec łagodny typu ognisk wybroczynowych, z zaznaczonym fioletowo-czarnym homogennym obszarem i tendencją do tworzenia wypustek dystalnych. W obrębie wału paznokciowego prześwitywanie krwaka przez obrąbek (cuticula), co odpowiada objawowi „pseudo-Hutchinsona”

ZASADY POSTĘPOWANIA W PRZYPADKU PODEJRZENIA CZERNIAKA PODPAZNOKCIOWEGO

W przypadku stwierdzenia opisanych wcześniej cech nasuwających podejrzenie czerniaka podpaźnokciowego, w każdym przypadku należy wykonać biopsję diagnostyczną lub całkowite wycięcie zmiany. Ponadto Grazzini i wsp. [5] sugerują wykonanie biopsji w każdym przypadku zajęcia jednej płytki paznokciowej oraz utrzymywania się zmiany powyżej 6 miesięcy. Jellinek [8] zaproponował autorski algorytm postępowania w przypadku melanonychii oparty na analizie następujących cech: umiejscowienia w części bocznej lub środkowej paznokcia, szerokości prążka barwnikowego oraz cech sugerujących obecność czerniaka lub czerniaka inwazyjnego. Jeżeli przebarwienie dotyczy części bocznej płytki paznokciowej, to zaleca się wykonanie bocznego podłużnego wycięcia zmiany. Jeżeli prążek barwnikowy jest węższy niż 3 mm i zajmuje środkową linię paznokcia oraz obejmuje przyłożyskową lub podpowierzchniową część płytki paznokciowej w jej wolnym brzegu, to w każdym z wymienionych przypadków postępowaniem z wyboru jest biopsja ścinająca macierzy (matrix shave biopsy). W przypadku melanonychii przekraczającej 3 mm szerokości i usytuowanej tuż pod powierzchnią płytki paznokciowej można wykonać zarówno biopsję ścinającą macierzy albo biopsję sztancą o średnicy 3 mm (punch excision). Jeżeli melanonychia występuje przyłożyskowo i przekracza szerokość 3 mm, to zawsze należy wykonać 3-milimetrową biopsję sztancową [8]. W przypadku podejrzenia czerniaka lub jego postaci inwazyjnej postępowaniem z wyboru jest całkowite wycięcie zmiany o pełnej grubości lub biopsja jeżeli zmiana jest bardzo rozległa [8]. W przypadku rozpoznania czerniaka podpaźnokciowego należy wykonać amputację paliczka [24]. Sureda i wsp. [28] proponują w czerniakach wcze-

snych, klinicznie opisywanych jako izolowana *melanonychia striata* wycięcie ogniska z marginesem o szerokości 5-10 mm tkanki wolnej od zmian, bez resekcji kości, z nałożeniem przeszczepu skóry pełnej grubości [28].

Dermoskopię wykorzystuje się również w czasie diagnostyki śródoperacyjnej zmian barwnikowych [6,7]. Hirata i wsp. [6] wyróżnili cztery główne wzorce dermoskopowe w melanonychii ocenianej śródoperacyjnie w dermoskopii, potwierdzonej następnie w badaniu histopatologicznym: regularny szary wzorec był typowy dla przebarwień, regularny brązowy wzorec występował w łagodnych rozrostach melanocytowych, regularny brązowy wzorec z obecnością brązowych ciałek barwnikowych lub obszarów homogennych stwierdzano w znamionach melanocytowych, natomiast wzorec nieregularny był typowy dla czerniaka [6].

WNIOSKI

Dermoskopia jest niezbędną metodą diagnostyki zmian podpaźnokciowych. Zbyt mała wykrywalność czerniaka we wczesnej fazie jest skutkiem niedostatecznej wiedzy lekarzy praktyków w tym zakresie, co uzmysławia potrzebę podnoszenia kwalifikacji i nabywania praktyki w trudnej dziedzinie dermoskopii różnicowej zmian podpaźnokciowych. Zaowocuje to szansą na uratowanie pacjentów, a także pozwoli uniknąć operacji w obrębie narządu paznokciowego, grożących jego trwałym uszkodzeniem.

PODZIĘKOWANIE

Autorzy pracy dziękują pani mgr Oldze Dębskiej-Ratusz-niak z Zakładu Dermatologii Doświadczalnej i Kosmetologii CMUJ w Krakowie za wykonanie rycin według koncepcji autorów.

PISMIENICTWO

- [1] Bayerl C., Moll I.: Striped nail pigmentation with Hutchinsonian signs in boxer. *Hautarzt.*, 1993; 44: 476-479
- [2] Braun R.P., Baran R., Saurat J.H., Thomas L.: Surgical pearl: dermoscopy of the free edge of the nail to determine the level of nail plate pigmentation and the location of its probable origin in the proximal or distal nail matrix. *J. Am. Acad. Dermatol.*, 2006; 55: 512-513
- [3] Braun R.P., Rabinovitz H, Tzu J.E., Marghoob A.A.: Dermoscopy research-an update. *Semin. Cutan. Med. Surg.*, 2009; 28: 165-171
- [4] Di Chiacchio N., Hirata S.H., Enokihara M.Y., Michalany N.S., Fabbrocini G., Tosti A.: Dermatologists' accuracy in early diagnosis of melanoma of the nail matrix. *Arch. Dermatol.*, 2010; 146: 382-387
- [5] Grazzini M., Rossari S., Gori A., Corciova S., Guerriero G., Lotti T., De Giorgi V.: Subungueal pigmented lesions: warning for dermoscopic melanoma diagnosis. *Eur. J. Dermatol.*, 2011; 21: 286-287
- [6] Hirata S.H., Yamada S., Enokihara M.Y., Di Chiacchio N., de Almeida F.A., Enokihara M.M., Michalany N.S., Zaiac M., Tosti A.: Patterns of nail matrix and bed of longitudinal melanonychia by intraoperative dermoscopy. *J. Am. Acad. Dermatol.*, 2011; 65: 297-303
- [7] Iorizzo M., Tosti A., Di Chiacchio N., Hirata S.H., Misciali C, Michalany N., Domiguez J., Toussaint S.: Nail melanoma in children: differential diagnosis and management. *Dermatol. Surg.*, 2008; 34: 974-978
- [8] Jellinek N. Nail matrix biopsy of longitudinal melanonychia: diagnostic algorithm including the matrix shave biopsy. *J. Am. Acad. Dermatol.*, 2007; 56: 803-810
- [9] Kamińska-Winciorek G. *Dermatologia cyfrowa*. Cornetis, Wrocław 2008; 11-84
- [10] Kamińska-Winciorek G.: Entomodermoscopy in scabies - is it a safe and friendly screening test for scabies in children? *Acta Dermatovenerol. Croat.*, 2012; 20: 117-119
- [11] Kamińska-Winciorek G., Deja G., Polańska J., Jarosz-Chobot P.: Diabetic microangiopathy in capillaroscopic examination of juveniles with diabetes type 1. *Postępy Hig. Med. Dośw.*, 2012; 66: 51-59
- [12] Kamińska-Winciorek G., Śpiewak R.: Podstawy dermoskopii dla początkujących *Postępy Hig. Med. Dośw.*, 2011; 65: 501-508

- [13] Kamińska-Winciorek G., Śpiewak R.: Tips and tricks in the dermoscopy of pigment lesions. *BMC Dermatol.*, 2012; 12: 14
- [14] Koga H., Saida T., Uhara H.: Key point in dermoscopic differentiation between early nail apparatus melanoma and benign longitudinal melanonychia. *J. Dermatol.*, 2011; 38: 45-52
- [15] Lazaridou E., Giannopoulou C., Fotiadou C., Demiri E., Ioannides D.: Congenital nevus of the nail apparatus-diagnostic approach of a case through dermoscopy. *Pediatr. Dermatol.*, 2012 (w druku)
- [16] Levit E.K., Kagen M.H., Scher R.K., Grossman M., Altman E.: The ABC rule for clinical detection of subungual melanoma. *J. Am. Acad. Dermatol.*, 2000; 42: 269-274
- [17] Liu Y., Wang L.: The rare occurrence of three subungual melanomas in one patient. *J. Cutan. Pathol.*, 2012; 39: 286-268
- [18] Miteva M., Fanti P.A., Romanelli P., Zaiac M., Tosti A.: Onychopapilloma presenting as longitudinal melanonychia. *J. Am. Acad. Dermatol.*, 2012; 66: e242-e243
- [19] Nakamura R.C., Costa M.C.: Dermatoscopic findings in the most frequent onychopathies: descriptive analysis of 500 cases. *Int. J. Dermatol.*, 2012; 51: 483-485
- [20] Oztas M.O.: Clinical and dermoscopic progression of subungual hematomas. *Int. Surg.*, 2010; 95: 239-241
- [21] Phan A., Dalle S., Touzet S., Ronger-Savlé S., Balme B., Thomas L.: Dermoscopic features of acral lentiginous melanoma in a large series of 110 cases in a white population. *Br. J. Dermatol.*, 2010; 162: 765-771
- [22] Piraccini B.M., Balestri R., Starace M., Rech G.: Nail digital dermoscopy (onychoscopy) in the diagnosis of onychomycosis. *J. Eur. Acad. Dermatol. Venereol.*, 2013; 27: 509-513
- [23] Ronger S., Touzet S., Ligeron C., Balme B., Viillard A.M., Barrut D., Colin C., Thomas L.: Dermoscopic examination of nail pigmentation. *Arch. Dermatol.*, 2002; 138: 1327-1333
- [24] Ruka W., Krzakowski M., Placek W., Rutkowski P., Nowecki Z., Fijuth J., Nasierowska-Guttmejer A., Jeziorski A., Rudnicka L., Murawa P., Słuszniak J., Potemski P., Zaucha R., Wysocki P., Kamińska-Winciorek G., Bajcar S., Drosik K., Biernat W., Towpik E.: Czerniaki skóry – zasady postępowania diagnostyczno-terapeutycznego. *Przegl. Dermatol.*, 2009; 96: 193-203
- [25] Ruocco E., Argenziano G., Pellacani G., Seidenari S.: Noninvasive imaging of skin tumors. *Dermatol. Surg.*, 2004; 30: 301-310
- [26] Sladden M.J., Mortimer N.J., Osborne J.E.: Longitudinal melanonychia and pseudo-Hutchinson sign associated with amlodipine. *Br. J. Dermatol.*, 2005; 153: 219-220
- [27] Soyer H.P., Argenziano G., Chimenti S., Ruocco V.: Dermoscopy of pigmented skin lesions. *Eur. J. Dermatol.*, 2001; 11: 270-276
- [28] Sureda N., Phan A., Poulalhon N., Balme B., Dalle S., Thomas L.: Conservative surgical management of subungual (matrix derived) melanoma: report of seven cases and literature review. *Br. J. Dermatol.*, 2011; 165: 852-858
- [29] Tasli L., Oguz O.: The role of various immersion liquids at digital dermoscopy in structural analysis. *Indian J. Dermatol. Venereol. Leprol.*, 2011; 77: 110
- [30] Thomas L., Dalle S.: Dermoscopy provides useful information for the management of melanonychia striata. *Dermatol. Ther.*, 2007; 20: 3-10
- [31] Tosti A., Piraccini B.M., de Farias D.C.: Dealing with melanonychia. *Semin. Cutan. Med. Surg.*, 2009; 28: 49-54
- [32] Wolf I.H.: Dermoscopic diagnosis of vascular lesions. *Clin. Dermatol.*, 2002; 20: 273-275

Autorzy deklarują brak potencjalnych konfliktów interesów.