

Received: 2006.10.23  
Accepted: 2007.01.17  
Published: 2007.02.16

## Zwyrodnienie plamki związane z wiekiem (AMD): etiopatogeneza i strategie terapeutyczne\*

### Age-related macular degeneration (AMD): Etiopathogenesis and therapeutic strategies

**Jerzy Z. Nowak, Wojciech Bienias**

Zakład Farmakologii Uniwersytetu Medycznego w Łodzi

#### Streszczenie

Zwyrodnienie plamki związane z wiekiem (**age-related macular degeneration – AMD**) jest chorobą prowadzącą do poważnych ubytków widzenia centralnego i do ślepoty u ludzi powyżej 60 roku życia. Patogeneza tego schorzenia – najwyraźniej wieloczynnikowa i obejmująca złożone interakcje czynników metabolicznych, funkcjonalnych, genetycznych i środowiskowych – nie jest do końca poznana. Z powyższych przyczyn skuteczność stosowanych terapii jest ograniczona. Chociaż w obrazie choroby obserwuje się zmiany w obrębie kompleksu anatomiczno-funkcjonalnego, obejmującego fotoreceptory, nabłonek barwnikowy siatkówki (**retinal pigment epithelium – RPE**), błonę Brucha i warstwę choriokapilarów, to istotę zaburzenia i jego najwcześniejszy etap stanowi postępująca degeneracja i atrofia komórek RPE, prowadząca w konsekwencji do nieodwracalnych uszkodzeń fotoreceptorów. Do rozwoju AMD przyczyniają się cztery procesy zachodzące w obrębie wspomnianego kompleksu, są to: lipofuscynogeneza, druzogeneza, zapalenie i neowaskularyzacja. Choroba występuje w dwóch postaciach klinicznych: suchej (postać zaniku geograficznego i/lub druzów) oraz wysiękowej (postać podsiatkówkowej błony neowaskularnej). W niniejszej pracy przedstawiono główne procesy molekularne i komórkowe prowadzące do wystąpienia schorzenia oraz obecnie stosowane, jak i nowe – dopiero opracowywane strategie terapeutyczne AMD.

#### Słowa kluczowe:

**zwyrodnienie plamki związane z wiekiem • AMD • patogeneza • lipofuscyna • druzy • zapalenie • neowaskularyzacja • strategie terapeutyczne**

#### Summary

Age-related macular degeneration (AMD) is a disease leading to severe visual loss and legal blindness in the population over 60 years of age. Its pathogenesis is likely multifactorial, involving a complex interaction of metabolic, functional, genetic, and environmental factors, and remains poorly understood. For these reasons, currently used therapeutic approaches are insufficiently effective. Although major abnormalities are seen in four functionally interrelated tissues, i.e. photoreceptors, retinal pigment epithelium (RPE), Bruch's membrane, and choriocapillaries, the impairment of RPE cell functions is an early and crucial event in the molecular pathways leading to clinical relevant AMD changes. The RPE progressively degenerates, which results in an irreversible degeneration of photoreceptors. Four processes: lipofuscinogenesis, drusogenesis, inflammation, and neovascularization, specifically contribute to the development of the disease. Two types of AMD are distinguished: the dry and the wet form. This paper briefly describes major molecular and cellular events leading to AMD, and presents currently used and new, forthcoming therapeutic strategies.

\* Praca finansowana przez Uniwersytet Medyczny w Łodzi w ramach działalności statutowej (503-1023-1).

**Key words:** age-related macular degeneration • AMD • pathogenesis • lipofuscin • drusen • inflammation • neovascularization • therapeutic strategies

**Full-text PDF:** [http://www.phmd.pl/pub/phmd/vol\\_61/10124.pdf](http://www.phmd.pl/pub/phmd/vol_61/10124.pdf)

**Word count:** 4260

**Tables:** –

**Figures:** 8

**References:** 62

**Adres autora:** prof.dr hab.n.med. Jerzy Z.Nowak, Zakład Farmakologii, Uniwersytet Medyczny w Łodzi, ul. Żeligowskiego 7/9, 90-752 Łódź; e-mail: jznowak@pharm.am.lodz.pl

### AMD: EPIDEMIOLOGIA, OBJAWY, POSTACIE KLINICZNE I ETIOPATOGENEZA

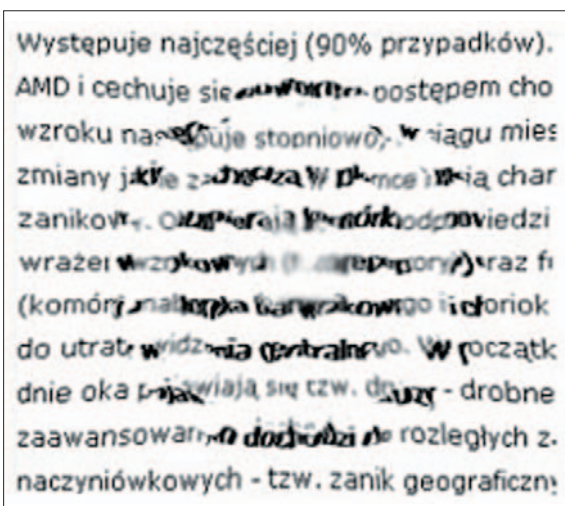
Zwyrodnienie plamki związane z wiekiem (age-related macular degeneration – AMD) jest jedną z najpowszechniejszych i nieodwracalnych przyczyn poważnej utraty widzenia centralnego, z praktyczną ślepotą włącznie, w populacji ludzi powyżej 60 r.ż. Częściej dotyka osób płci żeńskiej, rasy białej o niebieskiej barwie tęczówek [15,28,30,34].

W skali całego globu liczbę zdiagnozowanych pacjentów chorujących na różne postacie AMD ocenia się na co najmniej dwadzieścia milionów, a według przybliżonych szacunków liczba cierpiących z tego powodu może być co najmniej dwukrotnie wyższa. Na całym świecie notuje się około 500 tysięcy nowych przypadków AMD rocznie. Dane statystyczne ze wszystkich rejonów świata są zgodne i pokazują wzrastającą tendencję zachorowań na AMD [28,34].

Pierwsze oznaki choroby są nieswoiste i często trudne do uchwycenia, szczególnie gdy proces patologiczny dotyczy tylko jednego oka. Z czasem pacjenci zaczynają odczuwać dyskomfort przy wykonywaniu codziennych czynności, takich jak czytanie, pisanie czy sznurowanie butów. Litery stają się niewyraźne i zamazane, a widziane przedmioty są zniekształcone (metamorfopsje). Charakterystyczne jest subiektywne wrażenie zrzywienia się linii prostych (np. patrząc na kartkę w zeszyty) w miejscu, na które wzrok jest skierowany, kontrastujące z prawidłowym ich przebiegiem na obrzeżach (ryc. 1 i 2). Ostatni „zwiastujący” objaw to mroczek centralny, czyli zaciemnienie środka oglądanego obrazu.

Postęp choroby powoduje stopniowe powiększanie mroczka centralnego z coraz większym zanikiem ostrości, kontrastu i barw w pozostałej części pola widzenia. Z czasem pacjent centralnie nie widzi już nic poza ciemną plamą – praktycznie ślepie, czyli traci użyteczną ostrość widzenia. Do wczesnego zdiagnozowania AMD stosuje się test Amslera (ryc. 2).

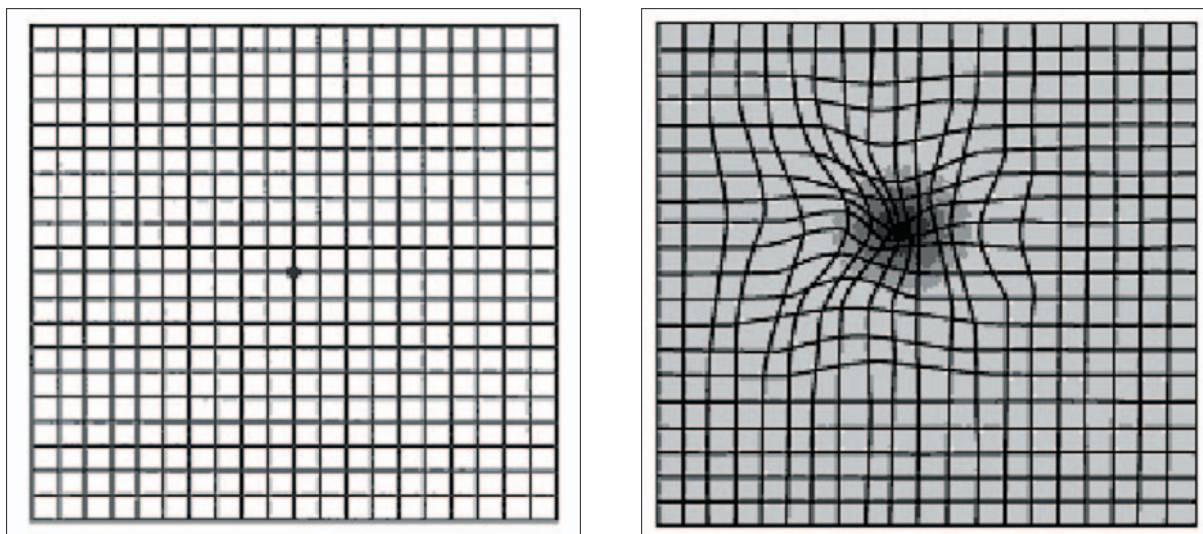
Mimo intensywnych badań zarówno biochemicznych, morfologicznych jak i klinicznych, patogeneza schorzenia pozostaje ciągle niepewna, ze względu na wieloczynnikowy charakter choroby [15,34,41,43,44,45]. Poza silnym związkiem rozwoju AMD z zaawansowanym wiekiem pacjenta, liczne interakcje czynników metabolicznych, funkcjonalnych, genetycznych i środowiskowych wydają się stanowić ważny etap w zapoczątkowaniu zmian i progresji patologii



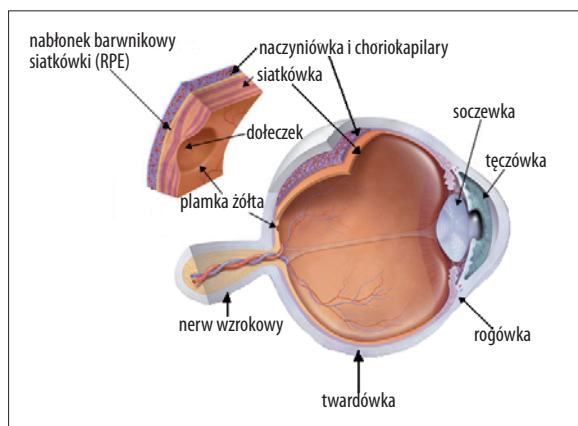
Ryc. 1. Charakterystyczne dla AMD zaburzenia widzenia podczas czytania - tekst ulega zamazaniu w części centralnej, na obrzeżach zaś pozostaje prawidłowy

w obszarze plamki żółtej oka w strukturach funkcjonalnie powiązanych, takich jak fotoreceptory, nabłonek barwnikowy siatkówki (retinal pigment epithelium – RPE), błona Brucha i choriokapilary (ryc. 3). Mnogość tych czynników i złożoność interakcji między nimi jest odpowiedzialna za duże zróżnicowanie stopnia nasilenia objawów charakteryzujących zarówno początek, jak i ostateczny obraz choroby, a także szybkość narastania zmian. Biorąc pod uwagę cechy kliniczne i patofizjologiczne AMD, wyróżnia się dwie postaci tego schorzenia: suchą i wysiękową. Odmiana sucha, niewysiękowa cechuje się postępującą degeneracją komórek RPE i następczym obumieraniem fotoreceptorów, co jest konsekwencją tworzenia zlewających się i zajmujących coraz większe obszary druzów między warstwą RPE a błoną Brucha i/lub tworzenia się zaniku geograficznego. Podczas badania okulistycznego ostrość wzroku może być prawidłowa, wynika to z tego, że w przypadku tej postaci zanik receptorów jest niejednorodny – wyspami i w obrębie dołka pacjent może mieć zachowane obszary prawidłowego widzenia, którymi krótkotrwale fiksuje obraz. W badaniu z zastosowaniem angiografii fluoresceinowej typowa jest dla tej postaci wzmocniona fluorescencja o stałych granicach.

Postać wysiękowa czyli neowaskularna, zwana też mokrą, charakteryzuje się następującą sekwencją zdarzeń: neowa-



Ryc. 2. Test Amslera do wykrywania pierwszych objawów AMD. Z lewej – kratkowana plansza z punktem umiejscowionym na przecięciu się dwóch prostopadłych linii. Każdym okiem oddzielnie należy wpatrywać się w zaznaczony punkt. Prawidłowo wszystkie linie widziane są jako proste. Z prawej – widoczny objaw „krzywienia” linii oraz ciemna plama w centrum pola widzenia, typowy dla początków AMD



Ryc. 3. Przekrój gałki ocznej z zaznaczonymi strukturami istotnymi dla rozwoju AMD

skularyzacja podsiatkówkowa, której źródłem są naczynia warstwy choriokapilarnej (tzw. neowaskularyzacja naczyniówkowa), surowicze lub włóknisto-naczyniowe odwarstwianie nabłonka barwnikowego siatkówki i tarczowata blizna. Nowo utworzone naczynia krwionośne są poskręcane, słabe i nieuszczelnne, co często prowadzi do wysięku i krwotoków [10,46]. Objawami subiektywnymi tej postaci są wszystkie z wymienionych wcześniej, z tym że cechują się dużym nasileniem i gwałtowną progresją.

W obrazie angiografii fluoresceinowej neowaskularyzacja podsiatkówkowa przyjmuje postacie:

- forma klasyczna, przypominająca obraz koronki, dobrze widocznej od początkowych faz badania, z przeciekami fluoresceiny w późniejszych etapach, co daje obraz jasnej plamy bez ostrych granic;
- włóknisto-naczyniowe odwarstwienie RPE, charakteryzujące się hiperfluorescencją wolno narastającą po 30–60 s od podania barwnika do żyły łokciowej, stopniowo nasilająca się, z granicami trudnymi do przesłania od początkowych faz badania;

- późny przeciek z nieokreślonego źródła, charakteryzujący się wolno narastającą hiperfluorescencją między 2 a 5 min od początku badania.

Postać wysiękowa AMD stanowi najszybciej postępującą odmianę choroby o zdecydowanie gorszym rokowaniu. Spośród ogółu pacjentów mających średnio zaawansowaną i zaawansowaną AMD ponad 80% z nich cierpi na postać suchą – niewysiękową, z tym, że możliwe jest jej przejście w postać wysiękową, co prowadzi do znacznego i gwałtownego pogorszenia widzenia. Czynniki sprzyjające progresji AMD to palenie papierosów i niewyrównane nadciśnienie tętnicze [15,28,30]. Cechami wspólnymi obu postaci zwyrodnienia plamki związanego z wiekiem są: występowanie druzów oraz zaburzenia pigmentacji RPE (hipo- i hiperpigmentacje) widoczne w badaniu dna oka [15,28].

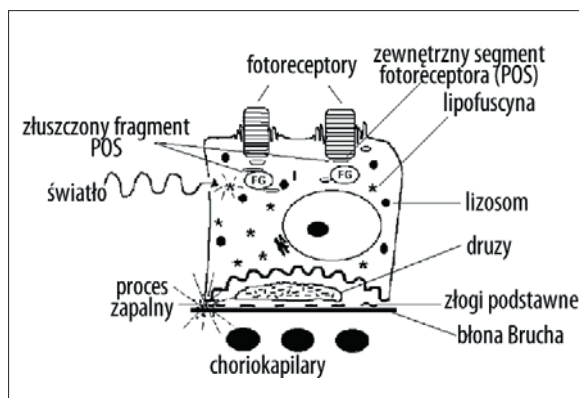
Jak już wspomniano, patofizjologia AMD nie jest jeszcze wystarczająco poznana. Poza uwarunkowaniami genetycznymi co najmniej cztery procesy przyczyniają się do rozwoju choroby; należą do nich: **lipofuscynogeneza** – tworzenie lipofuscyny, czyli „pigmentu starości” związanego ze zjawiskiem stresu oksydacyjnego i przebiegająca w komórkach RPE, **druzogeneza** – tworzenie nierozpuszczalnych złogów pomiędzy warstwą RPE a błoną Brucha, lokalny **proces zapalny** i **neowaskularyzacja** (w przypadku postaci wysiękowej) [2,10,15,25,28,34,41,43,44,45,54,61].

Rycina 4 pokazuje różne funkcjonalne warianty komórek RPE oraz ich związek z fotoreceptorami w procesie starzenia się i powstawania AMD; na rycinie 5 schematycznie przedstawiono główne procesy zaangażowane w rozwój AMD i ich funkcjonalne powiązania.

#### PREDYSPOZYCJE GENETYCZNE DO ROZWOJU AMD

Wpływ czynników genetycznych na rozwój AMD wydaje się bardzo prawdopodobny, istnieją bowiem liczne dowody wskazujące na rodzinne występowanie cho-





Ryc. 4. Morfologiczne i funkcjonalne aspekty komórek nabłonka barwnikowego siatkówki (RPE) podczas procesu starzenia się i rozwoju AMD. Uwidocznione struktury to: FG – fagosomy – zawierają szczytowe fragmenty zewnętrznych segmentów fotoreceptorów (photoreceptor outer segments – POS), które ulegają enzymatycznemu rozpadowi po połączeniu z lizosomami i utworzeniu kompleksu zwanego fagolizosomem, *lizosomy* – zawierające enzymy lityczne (np. katepsyny), *ziarna lipofuscyny* – będące pozostałością po niepełnym strawieniu enzymatycznym strukturalnych elementów POS i innych struktur błonowych (obecna w RPE lipofuscyna jest uważana za istotny czynnik ryzyka rozwoju AMD), *złogi podstawne* – różni się dwie ich postaci: warstwowe i liniowe; histologicznie reprezentują one materiał ziarnisty i pęcherzykowy, a także błonowy, występujący na zewnątrz komórek RPE i wkomponowany w „matrycę” kolagenu, osiągając niekiedy wewnątrz warstwy kolagenowej błony Brucha, *druzy* – zewnątrzkomórkowe złogi lipidowo-białkowe przyczyniające się do zaburzeń wymiany składników pokarmowych i produktów przemiany materii między komórką RPE a choriokapilarami. Światło poza wzbudzeniem kaskady cyklu wzrokowego w fotoreceptorach aktywuje światłoczułe składniki lipofuscyny (m.in. A2E) znajdujące się w cytoplazmie komórek RPE, co z kolei skutkuje uwalnianiem cytotoksycznych wolnych rodników ponadtlenkowych. Przypuszcza się, że proces ten ma ogromne znaczenie w patogenezie AMD

roby. W przeszłości zidentyfikowano wiele genów (m.in. *ABCA4*, *ELOVL4*, *FIBL-6*, *SOD2*, *APOE*), których mutacje warunkują objawy nakładające się w dużej części na obraz kliniczny AMD [56,57]. Mimo że mutacje we wspomnianych genach mogą się przyczyniać w pewnym zakresie do rozwoju poszczególnych zaburzeń obserwowanych w obrazie klinicznym AMD, obecnie nie wydaje się, aby – występując pojedynczo – były odpowiedzialne za skomplikowaną etiopatogenezę tej choroby.

Kilka pracujących niezależnie grup badaczy niedawno zidentyfikowało wspólny wariant genu *CFH* czynnika H układu dopełniacza, charakteryzującego się mutacją Y402H. Występowanie tej odmiany można wykazać u około 50% chorych cierpiących na pełnoobjawowe postaci AMD [7,30]. Ta właśnie obserwacja jest pierwszą, która wskazuje na silny związek zmiany pojedynczego genu z patogenezą AMD (zob. rozdz. „Druzy i druzogeneza”). Szczegółowy opis mutacji Y402H w genie kodującym czynnik H układu dopełniacza i jej znaczenie dla rozwoju AMD przedstawiono w innej pracy jednego z autorów niniejszego opracowania [45].

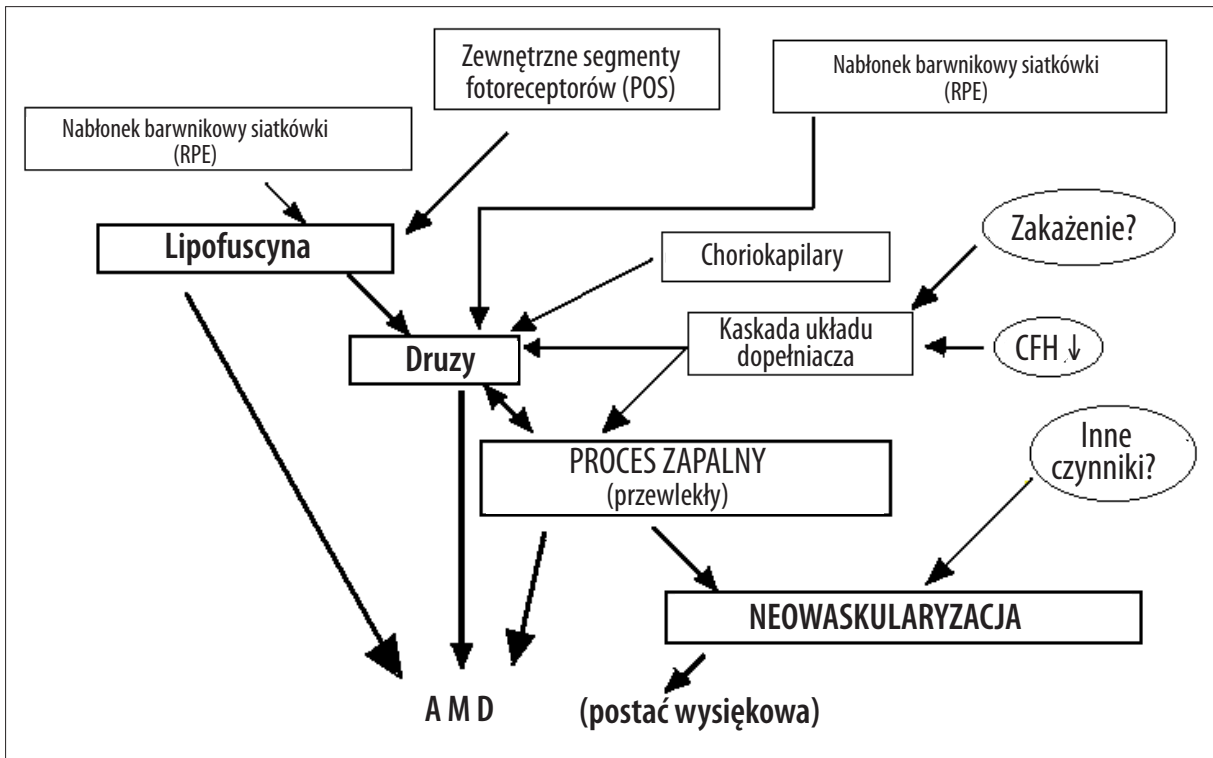
## LIPOFUSCYNĄ I LIPOFUSCYNÓGENEZA

Istnieje zgodność poglądu, że uszkodzenie komórek warstwy nabłonka barwnikowego siatkówki (RPE) stanowi wczesny i główny etap w rozwoju AMD [41,43,54,58]. Pogląd ten ma swoje uzasadnienie w tym, że RPE pełni wiele funkcji metabolicznych niezbędnych do prawidłowego działania fotoreceptorów siatkówki (czopków i pręcików). Należą do nich: utrzymywanie bariery krwi-siatkówka, udział w cyklu wzrokowym (wychwyt, transport i uwalnianie retinoidów) oraz fagocytoza i degradacja enzymatyczna nieustannie złączających się zewnętrznych segmentów fotoreceptorów (photoreceptor outer segments – POS) (ryc. 4) [55]. Jedną z sił sprawczych dysfunkcji RPE jest związana z wiekiem niewydolność fagocytarno-metaboliczna postmitotycznych, a więc nieodnawialnych komórek RPE. Prowadzi ona do stopniowego odkładania się w komórce złogów lipofuscyny (zwanej również „barwnikiem starości”), której składnikami są głównie lipidy (około 50%) i białka (około 44%) pochodzące z fagosomów, lizosomów i POS (włączając w to również białka swoiście wiążące i transportujące retinoidy). Substancje te ulegają następnie procesom oksydacyjnym wskutek ekspozycji na światło widzialne i UVA oraz dużego stężenia tlenu w tkankach ocznych [43,54,58,61]. Składnikiem lipofuscyny o udowodnionej fotocytotoksyczności jest bis-retinoid pirymidoniowy oznaczony symbolem A2E – powstający z dwóch cząsteczek witaminy A (A2) oraz z etanoloaminy (E). Związek ten, wraz z innymi fotoreaktywnymi jeszcze nie do końca poznanymi cząsteczkami – składnikami lipofuscyny, jest silnym generatorem wolnych rodników ponadtlenkowych, wykazujących działania uszkodzające wobec białek, lipidów i DNA komórek [43,54]. Choć to głównie produkty peroksydacji lipidów uważa się za niezbędne w procesie powstawania lipofuscyny i jej cytotoksycznych składników [54], to nie bez znaczenia są również białkowe substraty lipofuscynogenezy i ich rola w cytotoksyczności [58].

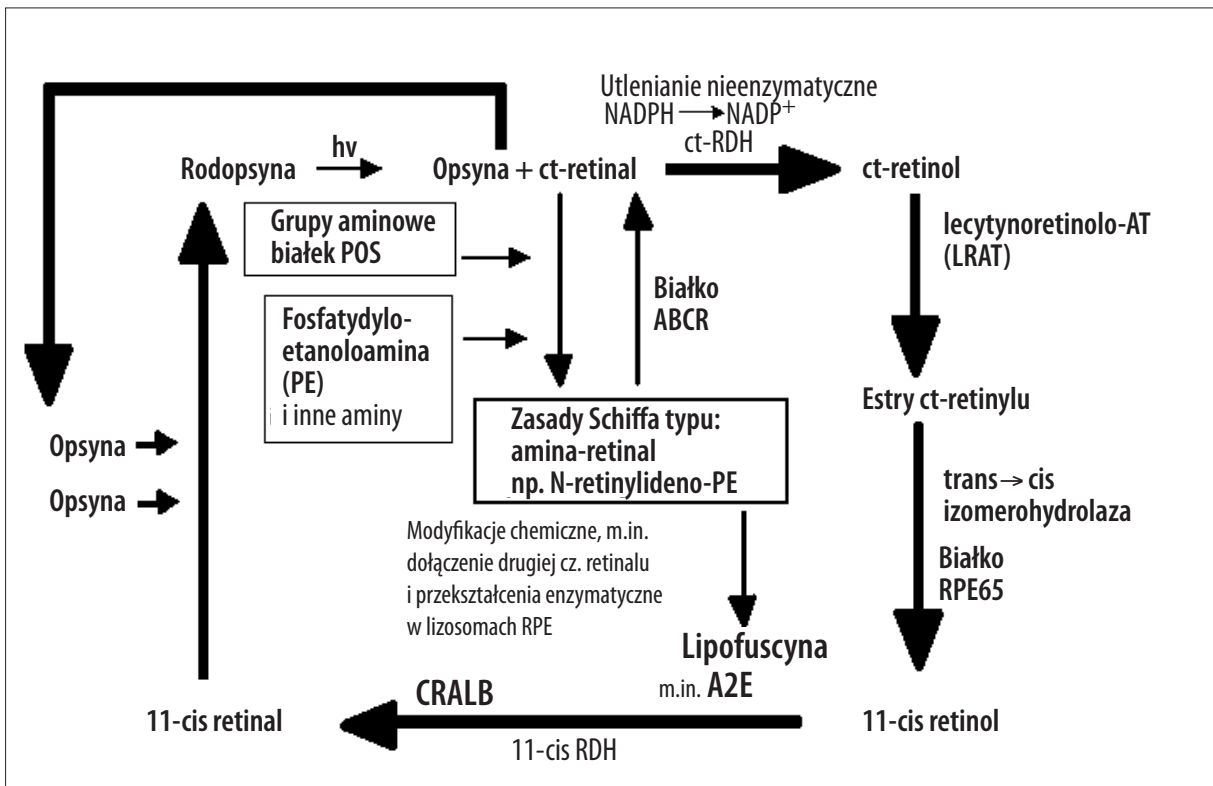
Rycina 6 przedstawia główne etapy procesu wzbudzenia wzrokowego oraz cykl retinoidów w kompleksie fotoreceptory-RPE, z zaznaczonym szlakiem powstawania lipofuscyny. Czytelnika zainteresowanego szczegółowymi aspektami lipofuscynogenezy w kontekście AMD odsyła się do wyczerpującego opracowania tego tematu jednego z autorów [43].

## DRUZY I DRUZOGENEZA

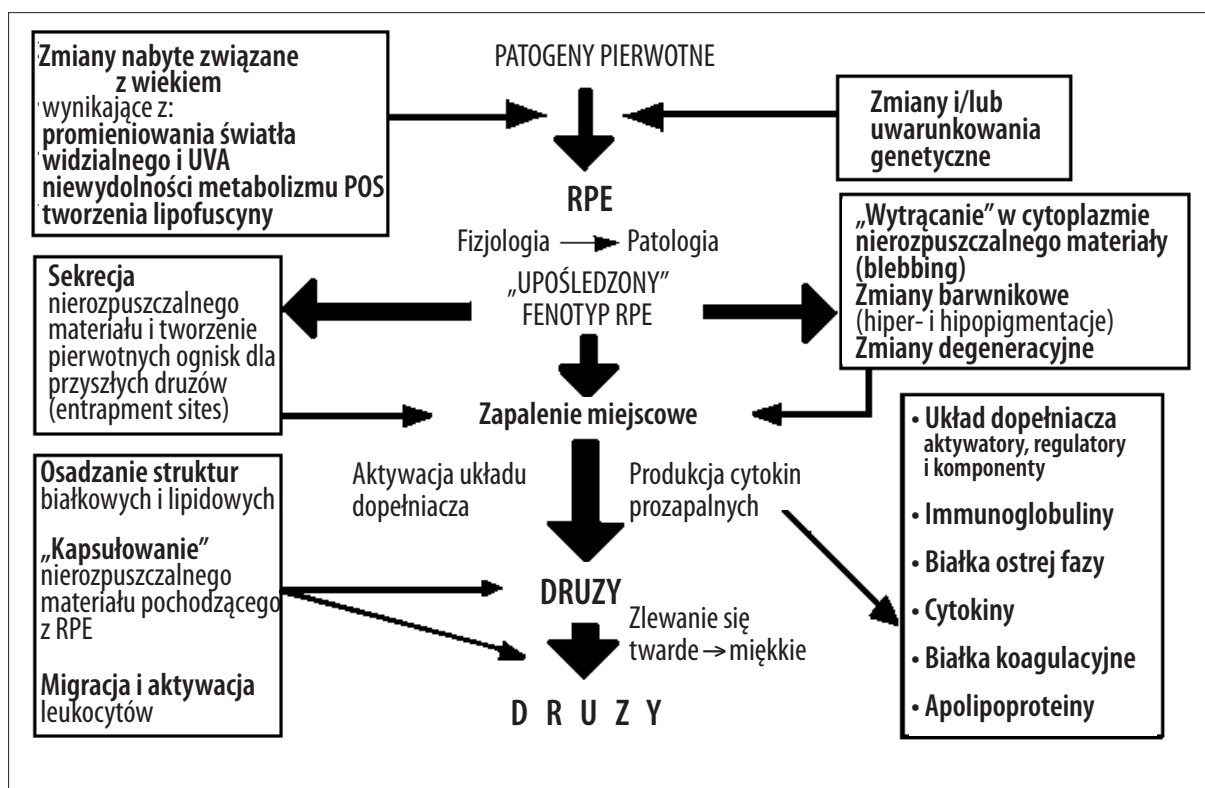
Druzogeneza jest kolejnym istotnym procesem związanym z rozwojem AMD. Druzy to bezpostaciowe złogi zewnątrzkomórkowe, odkładające się w przestrzeni między RPE a wewnętrzną, kolagenową warstwą błony Brucha (ryc. 4) [1,8,15,34,44]. Biorąc pod uwagę aspekty kliniczne, wyróżnia się głównie druzy miękkie i twarde [1,8,44]. Choć ich liczebność o niewielkich rozmiarach (<63 μm) twarde druzy można znaleźć u co najmniej 95% ludzi starszych [8,15], to obecność licznych i większych (>125 μm), a w szczególności zaś miękkich, zlewających się druzów (o średnicy ≥250 μm) w rejonie plamki, uważana jest za główny czynnik ryzyka zaawansowanej postaci AMD, czyli wysiękowo-neowaskularnej, prowadzącej do dużych ubytków widzenia, a także do całkowitej utraty widzenia centralnego. Ryzyko jest przy tym większe, jeśli druzom towarzyszą zmiany barwnikowe (depigmentacje – nierównomierne



Ryc. 5. Cztery najważniejsze procesy przyczyniające się do patogenezy AMD i ich wzajemne powiązania: lipofuscynogeneza, druzogenez, lokalny proces zapalny i neowaskularyzacja. CFH – czynnik H kaskady układu dopełniacza (inhibitor)



Ryc. 6. Zintegrowany model tworzenia lipofuscyny w nabłonku barwnikowym siatkówki (RPE). Wiele wysoce fototoksycznych składników lipofuscyny (np. A2E, N-retinylideno-N-retinyletanolamina) powstaje z całkowicie-*trans*-retinalu, poprzez zasady Schiffa (np. N-retinylideno-fosfatydyloetanoloamina), jako produkty uboczne cyklu wzrokowego. Za usuwanie całkowicie-*trans*-retinalu ze szlaku powstawania lipofuscyny odpowiada transporter białkowy zwany ABCR. Mutacje w genie tego białka odpowiadają za szybsze gromadzenie się lipofuscyny, tym samym zwiększając ryzyko rozwoju AMD



Ryc. 7. Biogeneza druzów. Zwraca uwagę to, że druzogenezę to skomplikowany i wieloczynnikowy proces, na który nakładają się predyspozycje genetyczne, wpływy środowiskowe (m.in. dieta) oraz związana z wiekiem dysfunkcja nabłonka barwnikowego siatkówki (RPE). Będący wypadkową powyższych czynników „upośledzony” fenotyp RPE stanowi pierwszy etap toczących się przez lata procesów, z reakcjami immunologicznymi włącznie, prowadzącymi do powstania druzów (od początkowo małych, klinicznie niewidocznych – tzw. druzów przedklinicznych, do coraz większych) warunkujących rozwój schorzenia. Uważa się że powstały w ten sposób druzozależny proces zapalny, stanowi molekularne środowisko predysponujące do rozwoju neowaskularyzacji naczyniówkowej

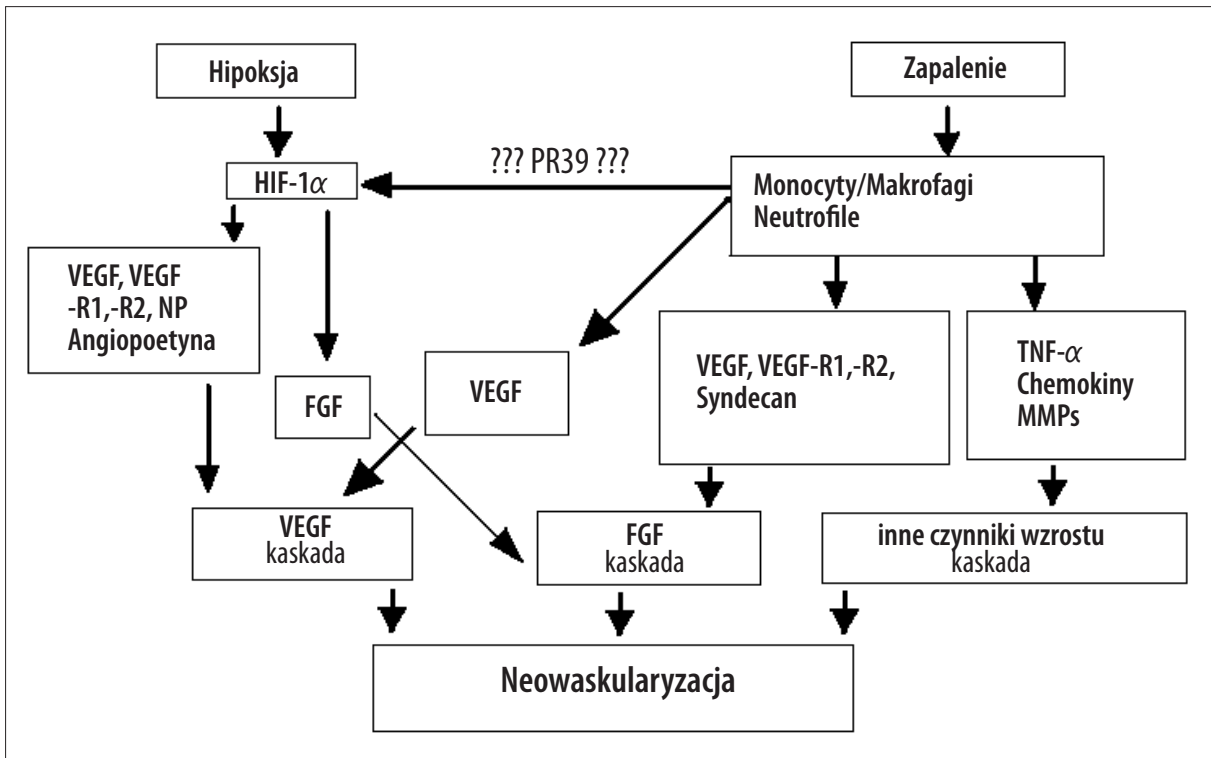
zabarwienie RPE). Wykazano, że zmiany degeneracyjne RPE są związane z obecnością druzów w pobliżu tych komórek. Warto odnotowania jest także to, że dotyczy to wszystkich rodzajów druzów, nawet tych małych o średnicy <63 μm [1,8,15].

Druzogenezą jest procesem złożonym i wieloczynnikowym (zobacz ryc. 7), rozgrywającym się podstępnie przez wiele lat (jak dotychczas nie ma możliwości zobaczenia w badaniu oftalmoskopowym obecności druzów o niewielkiej średnicy, tj. <30 μm, na wczesnych etapach ich tworzenia – takie druzy nazywa się druzami przedklinicznymi). Ujemny wpływ druzów na przyległe i sąsiadujące komórki RPE przejawia się w dwojaki sposób. Pierwszy z nich to fizyczna przeszkoda pomiędzy komórkami RPE i fotoreceptorami a błoną Brucha i choriokapilarami, przyczyniająca się do odwarstwienia funkcjonalnie zależnych od siebie struktur, która znacznie upośledza wymianę składników pokarmowych i produktów przemiany materii. Drugi zaś, to inicjowanie przez druzy lokalnego i przewlekłego procesu zapalnego oraz aktywacja układu immunologicznego [2,44,45].

Analiza druzów z zastosowaniem proteomiki i technik immunohistochemicznych przyczyniła się do określenia wielu białkowych składników, włączając w to pozostałości komórek RPE i wiele komponentów związanych z układem immunologicznym, takich jak wypustki komórek dendrytycznych, cząsteczki zgodności tkankowej MHC klasy II, oraz

składowe kaskady układu dopełniacza: aktywatory i inhibitory (czynnik H; complement factor **H** – **CFH**) oraz tzw. kompleks atakujący błonę (**membrane attack complex** – **MAC**), który stanowi końcowy i wspólny produkt tej kaskady [2,12,44]. Układ dopełniacza jest układem podstawowym w nieswoistej odpowiedzi odpornościowej organizmu i jako taki musi funkcjonować w organizmie jako niezbędny element jego obrony [17]. Jednakże kompleks MAC powoduje unicestwienie nie tylko obcych antygenów (w postaci np. drobnoustrojów chorobotwórczych), ale czasem także własnych komórek – w tym także komórek RPE, fotoreceptorów i innych tkanek oka [2,12,25,44]. Wydaje się, że lokalny proces zapalny i aktywacja układu dopełniacza wraz z niekontrolowanym powstawaniem MAC jest czynnikiem spustowym dla druzogenezы, zmian degeneracyjnych RPE i fotoreceptorów, a także fragmentacji błony Brucha, czemu w dalszej kolejności może towarzyszyć rozwój procesu neowaskularyzacji (ryc. 7) [2,25,41,44].

Wyniki niedawno przeprowadzonej analizy genetycznej, opublikowane po raz pierwszy w 2005 r. wykazały, że mutacja genu *CFH* znajdującego się u człowieka na chromosomie 1 (1q31), polegająca na zamianie tyrozyny na histydynę w pozycji 402 łańcucha polipeptydowego czynnika H (CFH), wyraźnie zwiększa ryzyko rozwoju AMD [7,30,45]. Wyniki te pozostają w zgodzie z tym, co obecnie wiadomo na temat roli CFH w kaskadzie układu dopełniacza [17,45,62]. Czynnikiem H (CFH) zapobiega niekontrolo-



Ryc. 8. Mechanizmy prowadzące do neowaskularyzacji naczyniówkowej (choroidal neovascularization – CNV). Nadal niewyjaśniona pozostaje kwestia odnośnie czynnika spustowego procesu (hipoksja, miejscowe zapalenie, a może oba zjawiska). Choć roli hipoksji nie można wykluczyć, ostatnio zebrane dowody sugerują, że reakcje immunologiczne i zapalenie pełnią główną rolę w rozwoju wysiękowej postaci AMD, przez wytworzenie molekularno-komórkowego mikrośrodowiska, w którym przeważają czynniki proangiogenne nad czynnikami antyangiogennymi. Główny domniemany szlak sygnalizacyjny przedstawia się następująco: zapalenie miejscowe → monocyty/makrofagi/neutrofile → VEGF → VEGF-R2 (wraz z kaskadą sygnalizacyjną tego receptora) → neowaskularyzacja. Do rozwoju CNV mogą się również przyczyniać inne czynniki wzrostu (np. FGF, PIGF, PDGF) lub angiopoetyna. Możliwa, choć nie dowiedziona w przypadku neowaskularyzacji towarzyszącej AMD, wydaje się rola peptydu PR39, który syntetyzowany w monocytach, jest zdolny do indukowania ekspresji VEGF w sposób zależny od HIF-1 $\alpha$ . Przytoczony mechanizm miałby wpływać na ekspresję VEGF przez szlak „hipoksyjny”; HIF-1 $\alpha$  – czynnik indukowany hipoksją, VEGF – czynnik wzrostu śródbłonna naczyń, VEGF-R1,-R2 – receptory VEGF, NP – neuropilina, FGF – czynnik wzrostu fibroblastów, FGF-R1,-R2 – receptory FGF, TNF- $\alpha$  czynnik martwicy nowotworu, MMPs – metaloproteinazy macierzy zewnątrzkomórkowej, PIGF – łożyskowy czynnik wzrostu, PDGF – płytkopochodny czynnik wzrostu, PR39 – aminokwasowy peptyd bogaty w prolinę i argininę

wanej aktywacji układu dopełniacza poprzez inaktywację konwertazy C3 drogi alternatywnej, hamując tym samym powstawanie MAC i rozwój zapalenia. Mutacja Y402H genu kodującego ten czynnik wyłącza zatem kontrolę nad układem dopełniacza i jest przyczyną rozwoju przewlekłego procesu zapalnego [7,45].

Mimo że nasza wiedza w zakresie czynników wywołujących AMD staje się coraz większa, wiele ważnych szczegółów dotyczących jej etiopatogenezy z zakresu biologii molekularnej i biologii komórki pozostaje bez wyjaśnienia. W świetle najnowszych danych z zakresu patologii AMD związek zapalenia z druzogenezą wydaje się bardzo prawdopodobny, a wciąż pojawiające się doniesienia naukowe utwierdzają w przekonaniu o słuszności takiej idei, jednocześnie tworząc podwaliny dla nowych strategii terapeutycznych (patrz rozdz. „Perspektywy i cele na przyszłość”) [41,44,45].

#### NEOWASKULARYZACJA NACZYNIÓWKOWA (PODSIĄTKÓWKOWA)

Ludzka siatkówka, która anatomicznie i funkcjonalnie jest integralną częścią ośrodkowego układu nerwowego cechuje się szybkim tempem przemian metabolicznych oraz naj-

wiejszym wskaźnikiem konsumpcji tlenu na jednostkę masy tkanki w organizmie. Składniki pokarmowe i tlen są dostarczane przez dwa systemy naczyń krwionośnych. Pierwszy – siatkówkowy – stanowią odgałęzienia tętnicy środkowej siatkówki, zaopatrzone zewnętrzne 2/3 siatkówki (widoczne przez źrenicę), za pozostałą 1/3 tej struktury odpowiada system naczyniówkowy – choroidalny, który tworzą tętnice i żyły rzęskowe wraz z gęstą siecią mikronaczyń. Neowaskularyzacja naczyniówkowa (choroidal neovascularization – CNV), przez klinicystów zwana również neowaskularyzacją podsiatkówkową, jest odpowiedzialna za powstawanie licznych wyniesień i zgrubień w siatkówce, widocznych w badaniu oftalmoskopowym dna oka. Nowo utworzone, patologiczne naczynia krwionośne są mniej wytrzymałe, kruche i cechują się krętym, wężykowatym przebiegiem. Ich nieszczelność skutkuje licznymi wynaczynieniami krwi oraz wysiękami, co z kolei przyczynia się początkowo do zaburzeń i ubytków widzenia centralnego, z utratą widzenia włącznie – zwłaszcza wtedy gdy tworzą się skrzepy i blizny [10,13,15,46].

W warunkach prawidłowych, komórki endotelialne wyściełające światło naczyń krwionośnych (tzw. komórki śródbłonna naczyń) są odporne na czynniki aktywujące nowo-



twórstwo naczyń – proces zwany także angiogenezą lub neoangiogenezą (w przeciwieństwie do waskulogenezy, która odbywa się w rozwoju embrionalnym i dotyczy tworzenia pierwotnego łożyska naczyniowego). Ten względny stan „uśpienia” wynika z dynamicznej równowagi pomiędzy czynnikami proangiogennymi (najważniejszym z nich jest peptyd **VEGF** – vascular endothelial growth factor; inne czynniki to np. **FGF** – fibroblast growth factor, **PDGF** – platelet-derived growth factor, czy **TNF- $\alpha$**  tumor necrosis factor), a antyangiogennymi (np. **PEDF** – pigment epithelium derived factor, czy angiostatyna, trombospodina lub endostatyna), które w sposób niezwykle precyzyjny kontrolują stan unaczynienia [6,9,13,38,39,42,46]. Zachwianie tej równowagi na korzyść czynników proangiogennych przyczynia się do zainicjowania procesu neowaskularyzacji (neoangiogenezy), co może nastąpić przez zwiększenie czynności aktywatorów (czynniki proangiogenne), bądź obniżenie działania inhibitorów neowaskularyzacji (czynniki antyangiogenne) [10,13,46].

Procesami zdolnymi do przesunięcia tej równowagi na korzyść aktywatorów neowaskularyzacji są: hipoksja i niedokrwienie [10,13,21,46]. W przypadku nowotworstwa naczyniówkowego (CNV) główną rolę – jak się obecnie wydaje – odgrywa nie hipoksja, ale miejscowy proces zapalny wraz z licznymi reakcjami immunologicznymi [41]. Tworzy się w ten sposób mikrośrodowisko sprzyjające neowaskularyzacji, wiadomo bowiem, że obecne w stanie zapalnym neutrofile, makrofagi i komórki tuczne są zdolne do wytwarzania i uwalniania wielu proangiogennych czynników [2,13,25,46].

Ostatnie badania potwierdziły ważną rolę VEGF i PEDF jako nadrzędnych regulatorów w procesie neowaskularyzacji naczyniówkowej [10,32,42,46]. Ma to bardzo istotny wpływ na rozwój i kierunek strategii terapeutycznych dążących do zapobieżenia i/lub zahamowania progresji postaci wysiękowej AMD.

Schemat 8 obrazuje główne procesy i czynniki prowadzące do nowotworstwa naczyniówkowego (CNV).

#### STRATEGIE TERAPEUTYCZNE

Stosunkowo jasna symptomatologia AMD nie nastręcza na ogół trudności z postawieniem prawidłowego rozpoznania. Kontrastuje to ze złożoną etiopatogenezą tego schorzenia, gdzie objawy chorobowe są wypadkową skomplikowanych interakcji wielu różnych czynników patofizjologicznych omówionych wcześniej. Sugeruje się nawet, że AMD to jednostka nozologiczna obejmująca zespół kilku zaburzeń o licznym i często nie do końca poznanych uwarunkowaniach. Z powyższych przyczyn obecnie dostępne sposoby leczenia AMD umożliwiają jedynie spowolnienie lub zahamowanie utraty widzenia, stanowią więc wyłącznie terapię paliatywną.

Leczenie przyczynowe AMD, skutkujące odwróceniem przebiegu choroby i poprawą widzenia, jak dotychczas nie istnieje i stanowi główne wyzwanie i cel prowadzonych wielu badań nad zwyrodnieniem plamki związanym z wiekiem. Badania te mają za zadanie w szczególności dokładne określenie wpływów środowiska, będących potencjalnym czynnikiem ryzyka oraz poznanie patogene-

zy AMD na poziomie molekularnym, genetycznym i komórkowym.

Dotąd nie ma skutecznego sposobu leczenia postaci suchej AMD, a strategie lecznicze są skoncentrowane głównie na zwalczaniu procesu neowaskularyzacji naczyniówkowej (CNV) i związanej z nią postacią wysiękową AMD [21,24,34,39,41].

Dotychczas najszerzej stosowanymi metodami leczniczymi AMD są:

- **Terapia fotodynamiczna (photodynamic therapy – PDT)**. Polega ona na dożylnym podaniu substancji fotouczulającej z grupy porfiryn – werteporfiryny (Visudyne), a następnie jej wzbudzeniu w miejscu zidentyfikowanych nowo powstałych patologicznych naczyń krwionośnych za pomocą światła lasera diodowego o długości fali 689 nm i małej energii (uderzenie laserem następuje zatem lokalnie w obrębie ogniska nowotworstwa naczyniowego w obszarze plamki). Aktywacja substancji fotouczulającej prowadzi do powstawania licznych wysoko reaktywnych form tlenu, przede wszystkim tlenu singletowego. W konsekwencji dochodzi do procesów wykrzepiania i wybiórczego niszczenia komórek endotelialnych nowo utworzonych patologicznych naczyń krwionośnych, z następczym zamknięciem ich światła.

Obecnie terapia fotodynamiczna (PDT) jest szeroko stosowana z dobrymi skutkami i cieszy się uznaniem lekarzy praktyków [3,21,36]. Jednakże stanowi ona jedynie terapię „objawową” (leczącą objawy choroby a nie jej przyczyny), przejściowo stabilizując bądź eliminując istniejące nieszczęsne patologiczne naczynia krwionośne, nie zapobiegając zaś ich tworzeniu. Ponadto, wskazania do PDT są rygorystyczne i nie wszyscy pacjenci z postacią wysiękową AMD mogą być skierowani na zabieg. Najnowsze badania wykazują również, że PDT (z użyciem werteporfiryny) może w szczególnych sytuacjach prowadzić do wzrostu ekspresji VEGF – najsilniejszego z aktywatorów neowaskularyzacji [52]. To zaskakujące działanie niepożądane PDT skłania do konieczności uzupełnienia terapii fotodynamicznej o czynniki (leki) zapobiegające tworzeniu VEGF, bądź inaktywujące ten już wytworzony czynnik wzrostu [26]. Takie leki są już do dyspozycji okulistów (pierwszy lek wprowadzono na rynek farmaceutyczny za ledwie w grudniu 2004 r. – patrz dalej), jednakże ich faktyczna wartość terapeutyczna wynikająca z oceny efektów szerokiego stosowania danego leku, wraz z ich możliwymi niekoniernie pozytywnymi tzw. efektami odległymi, pozostają wciąż do określenia [26,52].

- **Termiczna fotokoagulacja laserowa (thermal laser photocoagulation – TLP)** z użyciem lasera argonowego lub innego działającego w obrębie spektrum światła widzialnego, który zastosowany na określone ognisko neowaskularyzacji niszczy patologiczne naczynia. TLP jest zabiegiem stosowanym w pewnych tylko przypadkach nowotworstwa naczyniowego w rejonie pozadołkowych (zabiegu nie powinno się stosować w przypadkach neowaskularyzacji toczącej się w obszarze pod- lub okołodołkowym). Jest zabiegiem stosunkowo tanim [21];

- **Termoterapia przezręczniczna (transpupillary thermotherapy – TTT)**, którą wykonuje się z użyciem lasera diodowego, emitującego falę o długości 810 nm. Wiązka laserowa obejmuje ognisko neowaskularyzacji



podsiatkówkowej i wywołuje wzrost temperatury w danym miejscu (o około 5–10°C) [21], skutkujący uszkodzeniem śródbłónka patologicznych naczyń, zakrzepami przyściennymi i zamknięciem światła naczynia.

Znanych jest także wiele związków o działaniu antyangiogennym, które blokują poszczególne etapy w procesie neowaskularyzacji. Należą do nich m.in.:

- **Pegaptanib sodu** (Macugen), aptamer będący zmodyfikowanym łańcuchem oligonukleotydowym RNA złożonym z 28 zasad, który wiąże się z dużym powinowactwem (rzęd kilku pmoli) z główną izoformą VEGF, czyli VEGF165. Niedawno opublikowano wyniki wielu randomizowanych badań z użyciem podwójnie ślepej próby, które jednoznacznie wykazują, że Macugen (testowany do dawki 3 mg/oko) wywołuje statystycznie istotny, korzystny efekt terapeutyczny w leczeniu AMD. Nieoczekiwaną obserwacją jest to, że zwiększenie dawki leku powyżej 0,3 mg nie wpływa na dalszą poprawę. W grudniu 2004 r. amerykański Departament Kontroli Żywności i Leków – FDA (US Food and Drug Administration, Rockville, MD) uznała Macugen za lek spowalniający utratę widzenia we wszystkich podtypach postaci wysiękowej AMD, dopuszczając lek do obrotu handlowego, zalecając jednocześnie dawkę 0,3 mg stosowaną w iniekcji doocznej do ciała szklistego raz na sześć tygodni [16,29,39].
- **Bevacizumab** (Avastin) to rekombinowane humanizowane mysie przeciwciało monoklonalne anti-VEGF (rhUmAb-anti-VEGF antibody) o masie cząsteczkowej 149 kDa, wiążące się z wszystkimi izoformami VEGF-A. Jest to pierwszy zatwierdzony przez FDA w grudniu 2004 r. lek antyangiogeny rekomendowany dla pacjentów cierpiących na choroby nowotworowe. Początkowo zalecany jako postępowanie pierwszego rzutu w skojarzeniu z klasyczną chemioterapią w zaawansowanych, przerzutujących nowotworach okrężniczo-odbytniczych [22,24]. Zalecana dawka Avastinu (bevacizumab) to 5 mg/kg m.c. podawana jeden raz na dwa tygodnie w iniekcji dożylniej. Bevacizumab testowany był również w dawce 5 mg/kg m.c. *i.v.* u chorych z postacią wysiękową AMD oraz z CNV wtórnym do patologicznej krótkowzroczności, z pozytywnym ogólnym wynikiem (zwiększając ostrość wzroku oraz redukując wysięk z CNV) [37,40]. Obiecujące wydają się również wyniki ostatnio przeprowadzonych prób klinicznych z zastosowaniem bevacizumabu (Avastin) w dawkach 1 mg lub 1,25 mg bezpośrednio do ciała szklistego u pacjentów z postacią wysiękową AMD – stwierdzono bowiem poprawę ostrości wzroku i redukcję wysięku naczyniowego u większości chorych [4,48]. Bevacizumab nie został zatwierdzony jako lek w terapii chorób ocznych, jest jednak dostępny na rynku farmaceutycznym, a zatem może być stosowany w terapii na zasadzie „off-label”. Aktualnie dostępny Avastin (25 mg/ml) może być używany u pacjentów z postacią wysiękową AMD jako roztwór gotowy do użyciu w objętości 50 µl/oko, co stanowi równowartość 1,25 mg na dawkę [4,48].
- **Ranibizumab** (rhuFab V2, Lucentis) to fragment humanizowanego przeciwciała anti-VEGF, blokujący wszystkie izomery VEGF. Lek jest przygotowany do podania doszklistkowego. Łańcuch polipeptydowy ranibizumabu stanowi 1/3 łańcucha cząsteczki bevacizumabu, co sprawia, iż podany do wnętrza oka łatwiej

niż bevacizumab przenika do wszystkich warstw siatkówki – właściwość tę wykazano w badaniach na małpach z rodziny rezus [18,19]. Ranibizumab testowany był na pacjentach z AMD w zakresie dawek od 0,05–2 mg/oko, maksymalny efekt terapeutyczny wykazano dla dawki 0,5 mg. Powtarzalne comiesięczne wstrzyknięcia do ciała szklistego są bezpieczne, znacznie poprawiają ostrość widzenia oraz skutecznie hamują wysięk z CNV [19,49]. Sugeruje się stosowanie ranibizumabu w skojarzeniu z PDT [26]. W 2006 r. Lucentis (ranibizumab) został zatwierdzony przez FDA jako lek do podania doszklistkowego w terapii postaci wysiękowej AMD.

Wśród wyżej wymienionych antyangiogennych (anty-VEGF) leków najnowszej generacji zatwierdzonych przez FDA do użyciu terapeutycznego, Lucentis jest lekiem najdroższym, tj. 1800–1950 US\$ w przeliczeniu na dawkę pojedynczej iniekcji doszklistkowej, co stanowi 60–70% jednorazowego zabiegu PDT. Dla porównania ceny jednorazowych dawek pozostałych leków wynoszą (w US\$): 10–50 dla bevacizumabu (Avastin) i około 900 dla pegaptanibu (Macugen). Należy zwrócić uwagę, że zabiegi z użyciem zarówno iniekcji doszklistkowej, jak i PDT stosowane są na ogół wielokrotnie, co przy uwzględnieniu wspomnianych cen daje wyobrażenie o niemałym całkowitym koszcie terapii. To tłumaczy również, dlaczego aktualnie na całym świecie są prowadzone intensywne badania oceny skuteczności i bezpieczeństwa terapii AMD (i innych retinopatii proliferacyjnych) z użyciem preparatu Avastin (bevacizumab) – leku obecnego na rynku, jednakże zatwierdzonego do terapii onkologicznej a nie okulistycznej.

- **Octan anakortawu** (Anecortave acetate; Retaane) to nowa syntetyczna pochodna kortyzonu (chemicznie zmodyfikowana do kortyzenu), działająca przeciwpalnie, mająca duży potencjał antyangiogeny, redukuje nowotwórstwo naczyniowe przez hamowanie proteolizy niezbędnej do zainicjowania migracji komórek endotelialnych. Pozbawiona jest przy tym działania glukokortykoidopodobnego (gospodarka lipidowo-węglowodanowa) [21,39,51]. Octan anakortawu jest produkowany w postaci zawiesiny typu *depôt*, o powolnym uwalnianiu, przeznaczonej do użycia zewnętrznego (podanie okołotwardówkowe; w pobliżu zewnętrznej ściany gałki ocznej) w dawce 15 mg co sześć miesięcy. Lek nie został dotychczas zatwierdzony przez FDA do oficjalnego użyciu (oczekuje na rejestrację).
- **Acetonid triamcinolonu** (Triamcinolone acetate; np. Kenalog, Polcortolon) – dostępny na rynku farmaceutycznym steroid o działaniu głównie przeciwpalnym; w okulistyce – przeznaczony do iniekcji do ciała szklistego, wykazuje korzystne działanie w wielu zaburzeniach wewnątrzgałkowych (obrzęki i procesy rozrostowe). W terapii AMD może się okazać przydatny, zwłaszcza w skojarzeniu z PDT [3,21,23,39].
- **Mleczan skwalaminy** (Squalamine lactate; Evizon) jest związkiem będącym połączeniem fragmentu steroidu występującego naturalnie ze spermą w pozycji C3. Działanie antyangiogenne terapeutyczne nie zostało dotychczas wyjaśnione, prawdopodobny jest mechanizm hamowania wymiennika błonowego Na<sup>+</sup>/H<sup>+</sup> oraz unieczyniania kalmuliny, co w konsekwencji ma prowadzić do znacznej redukcji proliferacji komórek endotelialnych [47]. Lek nie został dotychczas zatwierdzony

przez FDA do oficjalnego użytku (oczekuje na rejestrację).

Prowadzone są intensywne badania nad grupą potencjalnych leków z grupy „anty-VEGF”. Zaliczamy tutaj związki:

- **Sirna-027** (small interfering RNA) oraz **Cand-5** – niskocząsteczkowe związki o strukturze interferencyjnego RNA, mające jako swój punkt uchwytu działania odpowiednio mRNA receptora VEGF typu 1 (VEGF-R1) oraz mRNA kodującego VEGF [29,39,53].
- **VEGF-Trap** (VEGF-TRAP<sub>R1R2</sub>, receptor rozpuszczalny), którego silny antagonizm wobec VEGF wynika ze swoistej budowy chimerycznej związku. VEGF-Trap jest złożony z domeny Ig-2 receptora VEGF-R1, domeny Ig-3 receptora VEGF-R2, oraz z fragmentu Fc przeciwciała ludzkiego IgG1. Chimera taka stanowi „receptor-pułapkę”, która wiąże wszystkie izoformy VEGF-A oraz łożyskowy czynnik wzrostu (placenta growth factor – PIGF) jednocześnie nie wykazując działania na VEGF-C ani VEGF-D [29,31,39,50]. Interakcja receptorów-pułapek VEGF-Trap z cząsteczkami VEGF nie dopuszcza do interakcji tych ostatnich z właściwymi (błonowymi) receptorami i tym samym zapobiega neowaskularyzacji.

Endogenne czynniki antyangiogenne mogą również w niedalekiej przyszłości znaleźć zastosowanie w terapii neowaskularnej postaci AMD; intensywne badania i próby kliniczne przechodzą następujące związki:

- **Angiostatyna, endostatyna i PEDF** [9,11,29,39]. Ostatni z wymienionych związków, oprócz znanego powszechnie silnego hamującego wpływu na proces neowaskularyzacji, wykazuje także działanie neuroprotektoryjne i neurotroficzne [5,32], co stanowi kolejny argument za jego potencjalną użytecznością kliniczną. Wyniki ostatnich badań potęgowały antyangiogenne PEDF wykonanych na zwierzętach i ludziach sugerują, iż peptyd ten (AdPEDF.11) podany zarówno dożylnie, jak i w pobliżu gałki ocznej może być skutecznym lekiem we wszystkich postaciach neowaskularyzacji, w tym postaci wysiękowej AMD [11]. Inne wstępne badania wskazują także na możliwość wykorzystania PEDF w klinice onkologicznej w zwalczaniu guzów litych poprzez hamowanie przez ten czynnik niezbędnych dla progresji guza nowo tworzących naczyń krwionośnych w jego wnętrzu [32].

#### ANTYOKSYDANTY – DODATKOWE MOŻLIWOŚCI PREWENCYJNE I TERAPEUTYCZNE

Poza wyżej wymienionymi aktualnie stosowanymi i potencjalnymi metodami leczniczymi AMD, istnieje wiele strategii określanymi jako „zapobiegawcze”.

Palenie tytoniu uznaje się powszechnie za modyfikowalny czynnik ryzyka rozwoju zwyrodnienia plamki związanego z wiekiem, zatem jego zaprzestanie to przykład głównych założeń w prewencji AMD. Oprócz prozdrowotnych zaleceń dotyczących trybu życia, dołączyć można także próby wzbogacania codziennej diety w antyoksydanty i minerały, takie jak: tokoferole (witamina E), kwas askorbinowy (witamina C), cynk, glutation, a w szczególności karote-

noidy naturalnie występujące w plamce, takie jak zeaksantyna i luteina [20,59,60]. Oba związki karotenoidowe, będące barwnikami fizjologicznymi pochłaniającymi światło w zakresie widma żółto-niebieskiego światła widzialnego, obecne są w fotoreceptorach i komórkach RPE i pełnią funkcję swoistego filtra [14,33].

Wykazano, że luteina i zeaksantyna poprawiają jakość widzenia, a także chronią plamkę przed szkodliwym wpływem stresu oksydacyjnego [14,33], gdyż są zdolne, co wykazały niedawne badania, do unieczynnienia tlenu singletowego, działając przy tym skuteczniej od  $\alpha$ -tokoferolu [27]. Zeaksantyna i luteina przeciwdziałają także fotooksydacji lipofuscyny, wykazując tym samym potencjalną rolę ochronną i zapobiegawczą w AMD. Organizm nie wytwarza żadnego z tych związków, dlatego muszą być dostarczone z pokarmem [59].

Chociaż zasadność suplementacji diety w antyoksydanty jako postępowania zapobiegawczo-leczniczego przeciw AMD wydaje się bezdyskusyjna, to pozostaje do bardziej precyzyjnego określenia skład mieszanki suplementacyjnej (luteina i/lub zeaksantyna i/lub tokoferol, itd), a także dawki dla każdego związku. Badania naukowe i próby kliniczne prowadzące do jednoznacznego ustalenia powyższych kwestii są niezbędne ze względu na występowanie na rynku farmaceutycznym ogromnej liczby preparatów mineralno-witaminowych dostępnych bez recepty oraz nie zawsze prawdziwie promowane w mass-mediach opinie dotyczące ich faktycznej wartości terapeutycznej.

#### PERSPEKTYWY I CELE NA PRZYSZŁOŚĆ

Obecnie prowadzonych jest wiele badań z zakresu proteomiki, immunohistochemii i biologii molekularnej, których przedmiotem są choroby degeneracyjne związane z procesem starzenia się organizmu; poza AMD należą tu: choroba Alzheimera, choroba Parkinsona, miażdżyca, zapalenie kłębuszków nerkowych typu 2, elastozy czy amyloidozy. Celem takich badań jest poznanie przyczyn/tych schorzeń i opracowanie skutecznego, przyczynowego ich leczenia.

Wyniki badań uwidaczniają wspólną cechę tych różnych w istocie chorób. W patogenezie każdej z nich mamy bowiem do czynienia z występowaniem lokalnego procesu zapalnego (którego na ogół nie daje się wykazać standardowymi badaniami diagnostycznymi) skojarzonego z powstawaniem zewnątrz- i wewnątrzkomórkowych złogów, w skład których wchodzi wiele czynników związanych z układem immunologicznym (m.in. składowe kaskady układu dopełniacza, białka ostrej fazy, immunomodulatory, mediatory zapalne) [2,17,35,62]. W żadnym z ww. schorzeń nie ustalono jeszcze na czym dokładnie polega owa zależność, który proces zachodzi najpierw, a który wynika z poprzedniego. Niemniej jednak, spostrzeżenie to stanowi wskazówki dla „przyszłych” strategii terapeutycznych, mających w założeniach przeciwdziałanie powstawaniu złogów oraz hamowanie lokalnego procesu zapalnego. Z powstaniem tych nowych potencjalnych strategii leczniczych AMD związane są ogromne nadzieje, gdyż dotychczas stosowane metody mają ograniczoną skuteczność.

## PIŚMIENICTWO

- [1] Algvere P.V., Seregard S.: Drusen maculopathy: a risk factor for AMD. Can we prevent visual loss? *Acta Ophthalmol. Scand.*, 2003; 81: 427–429
- [2] Anderson D.H., Mullins R.F., Hageman G.S., Johnson L.V.: A role for local inflammation in the formation of drusen in the aging eye. *Am. J. Ophthalmol.*, 2002; 134: 411–431
- [3] Augustin A.J., Schmidt-Erfurth U.: Verteporfin therapy combined with intravitreal triamcinolone in all types of choroidal neovascularization due to age-related macular degeneration. *Ophthalmology*, 2006; 113: 14–22
- [4] Avery R.L., Pieramici D.J., Rabena M.D., Castellarin A.A., Nasir M.A., Giusti M.J.: Intravitreal bevacizumab (Avastin) for neovascular age-related macular degeneration. *Ophthalmology*, 2006; 113: 363–372
- [5] Barnstable C.J., Tombran-Tink J.: Neuroprotective and antiangiogenic actions of PEDF in the eye: molecular targets and therapeutic potential. *Prog. Retin. Eye Res.*, 2004; 23: 561–577
- [6] Bhutto I.A., McLeod D.S., Hasegawa T., Kim S.Y., Merges C., Tong P., Lutty G.A.: Pigment epithelium derived factor (PEDF) and vascular endothelial growth factor (VEGF) in aged human choroid and eyes with age-related macular degeneration. *Exp. Eye Res.*, 2006; 82: 99–110
- [7] Bok D.: Evidence for an inflammatory process in age-related macular degeneration gains new support. *Proc Natl. Acad. Sci. USA*, 2005; 102: 7053–7054
- [8] Bressler N.M., Silva J.C., Bressler S.B., Fine S.L., Green W.R.: Clinicopathological correlation of drusen and retinal pigment epithelial abnormalities in age-related macular degeneration. *Retina*, 1994; 14: 130–142
- [9] Cai J., Jiang W.G., Grant M.B., Boulton M.: Pigment epithelium-derived factor inhibits angiogenesis via regulated intracellular proteolysis of VEGFR-1. *J. Biol. Chem.*, 2006; 281: 3604–3613
- [10] Campochiaro P.A.: Ocular neovascularisation and excessive vascular permeability. *Exp. Opin. Biol. Ther.*, 2004; 4: 1395–1402
- [11] Campochiaro P.A., Nguyen Q.D., Shah S.M., Klein M.L., Holz E., Frank R.N., Saperstein D.A., Gupta A., Stout J.T., Macko J., DiBartolomeo R., Wei L.L.: Adenoviral vector-delivered pigment epithelium derived factor for neovascular age-related macular degeneration: results of a phase I clinical trial. *Hum. Gene Ther.*, 2006; 17: 167–176
- [12] Crabb J.W., Miyagi M., Gu X., Shadrach K., West K.A., Sakeguchi H., Kamei M., Hasan A., Yan L., Rayborn M.E., Salomon R.G., Hollyfield J.G.: Drusen proteome analysis: an approach to the etiology of age-related macular degeneration. *Proc. Natl. Acad. Sci. USA*, 2002; 99: 14682–14687
- [13] Das A., McGuire P.G.: Retinal and choroidal angiogenesis: pathophysiology and strategies for inhibition. *Prog. Retin. Eye Res.*, 2003; 22: 721–748
- [14] Davies N.P., Morland A.B.: Macular pigments: their characteristic and putative role. *Prog. Retin. Eye Res.*, 2004; 23: 533–559
- [15] Fine S.L., Berger J.W., Maguire M.G., Ho A.C.: Age-related macular degeneration. *N. Engl. J. Med.*, 2000; 342: 483–492
- [16] Fraunfelder F.W.: Pegaptanib for wet macular degeneration. *Drugs Today*, 2005; 41: 703–709
- [17] Gasque P., Dean Y.D., McGreal E.P., VanBeek J., Morgan B.P.: Complement components of the innate immune system in health and disease in the CNS. *Immunopharmacology*, 2000; 49: 171–186
- [18] Gaudreault J., Fei D., Rusit J., Suboc P., Shiu V.: Preclinical pharmacokinetics of Ranibizumab (rhFabV2) after a single intravitreal administration. *Invest. Ophthalmol. Vis. Sci.*, 2005; 46: 726–733
- [19] Heier J.S., Antoszyk A.N., Pavan P.R., Leff S.R., Rosenfeld P.J., Ciulla T.A., Dreyer R.F., Gentile R.C., Sy J.P., Hantsbarger G., Shams N.: Ranibizumab for treatment of neovascular age-related macular degeneration. A phase I/II multicenter, controlled, multidose study. *Ophthalmology*, 2006; 113: 642.e1–4
- [20] Hogg R., Chakravarthy U.: AMD and micronutrient antioxidants. *Curr. Eye Res.*, 2004; 29: 387–401
- [21] Hooper C.Y., Guymer R.H.: New treatments in age-related macular degeneration. *Clin. Exp. Ophthalmol.*, 2003; 31: 376–391
- [22] Jain R.K., Duda D.G., Clark J.W., Loeffler J.S.: Lessons from phase III clinical trials on anti-VEGF therapy for cancer. *Nat. Clin. Pract. Oncol.*, 2006; 3: 24–40
- [23] Jonas J.B., Kreissig I., Degenring R.: Intravitreal triamcinolone acetonide for treatment of intraocular proliferative, exudative, and neovascular diseases. *Prog. Retin. Eye Res.*, 2005; 24: 587–611
- [24] Kerr D.J.: Targeting angiogenesis in cancer: clinical development of bevacizumab. *Nat. Clin. Pract. Oncol.*, 2004; 1: 39–43
- [25] Kijlstra A., La Heij E.C., Hendrikse F.: Immunological factors in the pathogenesis and treatment of age-related macular degeneration. *Ocul. Immunol. Inflamm.*, 2005; 13: 3–11
- [26] Kim I.K., Husain D., Michaud N., Connolly E., Lane A.M., Durrani K., Hafezi-Moghadam A., Gragoudas E.S., O'Neill C.A., Beyer J.C., Miller J.W.: Effect of intravitreal injection of ranibizumab in combination with verteporfin PDT on normal primate retina and choroid. *Invest. Ophthalmol. Vis. Sci.*, 2006; 47: 357–363
- [27] Kim S.R., Nakanishi K., Itagaki Y., Sparrow J.R.: Photooxidation of A2-PE, a photoreceptor outer segment fluorophore, and protection by lutein and zeaxanthin. *Exp. Eye Res.*, 2006; 82: 828–839
- [28] Klein R., Peto T., Bird A., Vannervirk M.R.: The epidemiology of age-related macular degeneration. *Am. J. Ophthalmol.*, 2004; 137: 486–495
- [29] Konerding M.A.: Ocular angiogenesis: translating preclinical indications to successful clinical development. *Expert. Opin. Ther. Targets*, 2004; 8: 255–258
- [30] Kuehn B.M.: Gene discovery provides clues to cause of age-related macular degeneration. *JAMA*, 2005; 293: 1841–1845
- [31] Lau S.C., Rosa D.D., Jayson G.: Technology evaluation: VEGF Trap (cancer), Regeneron/Sanofi-Aventis. *Curr. Opin. Mol. Ther.*, 2005; 7: 493–501
- [32] Marciniak K., Butwicka A., Nowak J.Z.: PEDF – endogeny czynnik o silnym działaniu neuroprotekcijnym, neurotroficznym i antyangiogennym. *Post. Hig. Med. Dośw.*, 2006; 60: 387–396
- [33] Matgrain T.H., Boulton M., Marshall J., Sliney D.H.: Do blue light filters confer protection against age-related macular degeneration? *Prog. Retin. Eye Res.*, 2004; 23: 523–531
- [34] McConnell V., Silvestri G.: Age-related macular degeneration. *Ulster Med. J.*, 2005; 74: 82–92
- [35] McGeer P.L., McGeer E.G.: Inflammation and the degenerative diseases of aging. *Ann. NY Acad. Sci.*, 2004; 1035: 104–116
- [36] Michelas S., Hansmann F., Geitzner W., Schmidt-Erfurth U.: Influence of treatment parameters on selectivity of verteporfin therapy. *Invest. Ophthalmol. Vis. Sci.*, 2006; 47: 371–376
- [37] Michels S., Rosenfeld P.J., Puliafito C.A., Marcus E.N., Venkatraman A.S.: Systemic bevacizumab (Avastin) therapy for neovascular age-related macular degeneration twelve-week results of an uncontrolled open-label clinical study. *Ophthalmology*, 2005; 112: 1035–1047
- [38] Namiecińska M., Marciniak K., Nowak J.Z.: VEGF jako czynnik angiogenny, neurotroficzny i neuroprotekcjny. *Post. Hig. Med. Dośw.*, 2005; 59: 573–583
- [39] Ng E.W., Adamis A.P.: Targeting angiogenesis, the underlying discover in neovascular age-related macular degeneration. *Can. J. Ophthalmol.*, 2005; 40: 352–368
- [40] Nguyen Q.D., Shah S., Tatlipinar S., Do D.V., Anden E.V., Campochiaro P.A.: Bevacizumab suppresses choroidal neovascularization caused by pathological myopia. *Br. J. Ophthalmol.*, 2005; 89: 1368–1370
- [41] Nowak J.Z.: Age-related macular degeneration (AMD): pathogenesis and therapy. *Pharmacol. Rep.*, 2006; 58: 353–363
- [42] Nowak J.Z.: Wartość diagnostyczna poziomów VEGF i PEDF dla oceny procesu neowaskularyzacyjnego w chorobach oczu. *Okulistyka*, 2004; 7: 49–54
- [43] Nowak J.Z.: Rola lipofuscyny w etiopatogenezie zwyrodnienia plamki związanego z wiekiem (AMD). *Mag. Okul.*, 2005; 2: 103–114
- [44] Nowak J.Z.: Druzy, złogi podstawne, proces zapalny i zwyrodnienie plamki związane z wiekiem (AMD). *Mag. Okul.*, 2005; 2: 174–186
- [45] Nowak J.Z. Waszczyk M.: Rola zapalenia i układu dopełniacza w etiopatogenezie zwyrodnienia plamki związanego z wiekiem (AMD). *Mag. Okul.*, 2006; 3: 142–151
- [46] Nowak J.Z., Wiktorska-Owczarek A.: Neowaskularyzacja w tkankach oka: mechanizmy i rola czynników pro- i antyangiogennych. *Klin. Oczna*, 2004; 106: 90–97
- [47] Pietras R.J., Weinberg O.K.: Antiangiogenic steroids in human cancer therapy. *Evid. Based Complement Alternat. Med.*, 2005; 2: 49–57

- [48] Rosenfeld P.J., Moshfeghi A.A., Puliafito C.A.: Optical coherence tomography findings after an intravitreal injection of bevacizumab (Avastin) for neovascular age-related macular degeneration. *Ophthalmic Surg. Lasers Imaging*, 2005; 36: 331–335
- [49] Rosenfeld P.J., Schwartz S.D., Blumenkranz M.S., Miller J.W., Haller J.A., Reimann J.D., Greene W.L., Shams N.: Maximum tolerated dose of a humanized anti-vascular endothelial growth factor antibody fragment for treating neovascular age-related macular degeneration. *Ophthalmology*, 2005; 112: 1048–1053
- [50] Saishin Y, Takahashi K., Lima e Silva R., Hylton D., Rudge J.S., Wiegand S.J, Campochiaro P.A.: VEGF-Trap (R1R2) suppresses choroidal neovascularization and VEGF-induced breakdown of the blood-retinal barrier. *J. Cell. Physiol.*, 2003; 195: 241–248
- [51] Schmidt-Erfurth U., Michels S., Michels R., Aue A.: Anecortave acetate for the treatment of subfoveal choroidal neovascularization secondary to age-related macular degeneration. *Eur. J. Ophthalmol.*, 2005; 15: 482–485
- [52] Schmidt-Erfurth U., Scholtzer-Schrehard U., Cursiefen C., Michels S., Beckendorf A., Naumann G.O.: Influence of photodynamic therapy on expression of vascular endothelial growth factor (VEGF), VEGF receptor 3 and pigment epithelium-derived growth factor. *Invest. Ophthalmol. Vis. Sci.*, 2003, 44: 4473–4480
- [53] Shen J., Samul R., Silva R.L., Akiyama H., Liu H., Saishin Y., Hackett S.F., Zinnen S., Kossen K., Fosnaugh K., Vargeese C., Gomez A., Bouhana K., Aitchison R., Pavco P., Campochiaro P.A.: Suppression of ocular neovascularization with siRNA targeting VEGF receptor 1. *Gene Ther.*, 2006; 13: 225–234
- [54] Sparrow J.R, Boulton M.: RPE lipofuscin and its role in retinal pathobiology. *Exp. Eye Res.*, 2005; 80: 595–606
- [55] Strauss O: The retinal pigment epithelium in visual function. *Physiol. Rev.*, 2005; 85: 845–881
- [56] Traboulsi E.I.: The challenges and surprises of studying the genetics of age-related macular degeneration. *Am. J. Ophthalmol.*, 2005; 139: 908–911
- [57] Tuo J., Bojanowski C.M., Chan C.C.: Genetic factors of age-related macular degeneration. *Progr. Retin. Eye Res.*, 2004; 23: 229–249
- [58] Warburton S., Southwick K., Hardman R.M., Secrest A.M., Grow R.K., Xin H., Wooley A.T., Burton G.F., Thulin C.D.: Examining the proteins of functional retinal lipofuscin using analysis as a guide for understanding its origin. *Mol. Vis.*, 2005; 11: 1122–1134
- [59] Wiktorowska-Owczarek A., Nowak J.Z.: Luteina i zeaksantina- dwa karotenoidy pełniące funkcję ochronną w zwyrodnieniu plamki związanym z wiekiem (AMD). *Okulistyka*, 2004; 7: 34–39
- [60] Wiktorowska-Owczarek A., Nowak J.Z.: Glutation – endogenny tripeptyd o właściwościach przeciwutleniających: implikacje okulistyczne. *Mag. Okul.*, 2006; 3: 152–159
- [61] Wiktorowska-Owczarek A., Nowak J.Z.: Oxidative damage in age-related macular degeneration (AMD) and antioxidant protection as a therapeutic strategy. *Pol. J. Environ. Stud.*, 2006; 15, 3B: 69–72
- [62] Zipfel P.F., Heinen S., Jozsi M., Skerka C.: Complement and diseases: defective alternative pathway control results in kidney and eye diseases. *Mol. Immunol.*, 2006; 43: 97–106