

Received: 2006.06.16
Accepted: 2007.01.09
Published: 2007.02.16

Nawrót zwężenia po angioplastyce wieńcowej – patomechanizm i potencjalne punkty uchwytu dla interwencji terapeutycznych. Szczególna rola procesu zapalnego

Restenosis after coronary angioplasty: Pathomechanism and potential targets for therapeutic intervention. Focus on inflammation

**Marek Koziński¹, Adam Sukiennik¹, Marcin Rychter¹, Jacek Kubica¹,
Władysław Sinkiewicz²**

¹ Katedra i Klinika Kardiologii i Chorób Wewnętrznych, Collegium Medicum im. Ludwika Rydygiera w Bydgoszczy, Uniwersytet Mikołaja Kopernika w Toruniu

² Zakład Klinicznych Podstaw Fizjoterapii, Collegium Medicum im. Ludwika Rydygiera w Bydgoszczy, Uniwersytet Mikołaja Kopernika w Toruniu

Streszczenie

Przełskórna śródnacyniowa angioplastyka wieńcowa stanowi obecnie najszerszej stosowaną metodę rewaskularyzacji serca. Mimo upowszechnienia się stentów ze stali nierdzewnej, użycia wysokich ciśnień w czasie zabiegu, a ostatnio wynalezienia stentów uwalniających leki o działaniu antyproliferacyjnym, nawrót zwężenia w poszerzonym naczyniu stanowi istotne ograniczenie tej metody leczenia i wiąże się ze znaczną liczbą ponownych interwencji. W pracy przedstawiono współczesne poglądy na patogenezę restenozy oraz potencjalne punkty uchwytu dla interwencji terapeutycznych, ze szczególnym uwzględnieniem roli procesu zapalnego oraz odrębności zjawiska nawrotu zwężenia po angioplastyce balonowej, wszczepieniu stentu klasycznego i stentu pokrywanego lekiem.

Słowa kluczowe:

restenoza • przełskórna śródnacyniowa angioplastyka wieńcowa • zapalenie • klasyczne stenty • stenty uwalniające leki

Summary

Percutaneous transluminal coronary angioplasty has become the most widely implemented method of heart revascularization. Despite many advances, such as application of bare metal stents, high-pressure inflation, and the recent invention of drug-eluting stents, restenosis remains the major limitation of invasive cardiology and is associated with a significant number of target lesion re-interventions. This review highlights contemporary concepts of the pathogenesis of coronary restenosis and potential targets for therapeutic intervention, with a special emphasis on the role of inflammation and distinctions in vessel re-narrowing patterns after balloon angioplasty and both bare metal and drug-eluting stenting.

Key words:

restenosis • percutaneous transluminal coronary angioplasty • inflammation • bare metal stents • drug-eluting stents

Full-text PDF: http://www.phmd.pl/pub/phmd/vol_61/10125.pdf

Word count: 5415

Tables: 2

Figures: 5

References: 167

Adres autora: dr n. med. Marek Kozioński, Klinika Kardiologii i Chorób Wewnętrznych, ul. Marii Skłodowskiej-Curie 9, 85-094 Bydgoszcz; e-mail: marekkozinski@wp.pl

Wykaz skrótów: **CRP** – białko C-reaktywne; **DES** – stenty uwalniające leki; **ESC** – Europejskie Towarzystwo Kardiologiczne; **FGF** – czynnik wzrostu fibroblastów; **HB-EGF** – wiążący heparynę czynnik wzrostu podobny do czynnika wzrostu naskórka; **IGF** – insulinopodobny czynnik wzrostu; **IL-1, -6, -8, -10** – interleukiny -1, -6, -8, -10; **MCP-1** – białko chemotaktyczne monocytów typu 1; **PDGF** – czynnik wzrostu pochodzący z płytek krwi; **PES** – stenty uwalniające paklitaksel; **PTCA** – przeszskórna śródnaczyniowa angioplastyka wieńcowa; **SAA** – surowiczy amyloid A; **SES** – stenty uwalniające sirolimus; **TGF** – transformujący czynnik wzrostu β ; **TNF** – czynnik martwicy nowotworów; **VEGF** – śródbłonkowy czynnik wzrostu.

WSTĘP

Wprowadzona w 1977 r. do praktyki klinicznej przez Andreasa Gruntziga przeszskórna śródnaczyniowa angioplastyka wieńcowa (PTCA) stanowi obecnie najszerzej stosowaną metodę rewaskularyzacji serca [56,64]. Już w 1979 r. Peter Rentrop wykorzystał tę pionierską metodę do leczenia chorych z ostrym zawałem serca [124]. Pierwszy zabieg angioplastyki balonowej w Polsce został wykonany przez Witolda Rużyłę w kwietniu 1981 r. w Instytucie Kardiologii w Warszawie [51].

PTCA polega na poszerzeniu zwężonej tętnicy wieńcowej za pomocą balonu na cewniku wprowadzonym przeszskórnie do naczynia. Celem zabiegu jest przywrócenie prawidłowego ukrwienia serca. Uważa się, że do poszerzenia światła naczynia dochodzi w wyniku pęknięcia i przemieszczenia się elementów blaszki miażdżycowej w ścianie naczynia, co jest związane z rozciągnięciem błony środkowej i włókien kolagenowych przydatki [32].

W dotychczas przeprowadzonych badaniach wykazano, że leczenie angioplastyką wieńcową w porównaniu z optymalną farmakoterapią u chorych z ostrymi zespołami wieńcowymi wiąże się ze zmniejszeniem śmiertelności [159,163], a w przypadku pacjentów z dławicą stabilną z ustąpieniem objawów podmiotowych [63].

Restenozę najczęściej definiuje się jako obecność zwężenia w miejscu uprzedniej angioplastyki wieńcowej przekraczającego 50% światła naczynia stwierdzanego w odległym badaniu angiograficznym. Od czasu pierwszego doniesienia na temat udanego zabiegu PTCA [56] nawrót zwężenia stanowi istotne ograniczenie tej metody leczenia. W przełomowej publikacji z 1979 r. pt. „Nieoperacyjne poszerzenie tętnicy wieńcowej” Gruntzig i wsp. zaobserwowali nawrót zwężenia u 6 spośród 32 pacjentów (19%) poddanych zabiegowi [57].

Kamieniem milowym w rozwoju przeszskórnej angioplastyki wieńcowej było zastosowanie w 1986 r. przez Ulricha Sigwarta i Jacquesa Puela stentów, które w sposób znaczą-

cy zmniejszyły częstość nawrotów zwężenia oraz powikłań okołozabiegowych [97,136,139]. Pierwsze wieloośrodkowe, randomizowane badania: BENESTENT [136] i STRESS [43], porównujące wczesne i odległe wyniki konwencjonalnej angioplastyki balonowej z wynikami angioplastyki z implantacją stentów do tętnic wieńcowych, wykazały spadek częstości restenozy po wszczępieniu stentu o około 10%. Jednak zjawisko restenozy w stencie wykonanym ze stali nierdzewnej dotyczy 10–50% chorych poddawanych PTCA, w zależności od klinicznej charakterystyki pacjenta, morfologii zmiany miażdżycowej oraz czynników związanych z zabiegiem. Szacuje się, że na świecie rocznie występuje 250 000 nowych przypadków nawrotu zwężenia po angioplastyce wieńcowej [3].

W pracy przedstawiono współczesne poglądy na patogenę restenozy oraz potencjalne punkty uchwytu dla interwencji terapeutycznych, ze szczególnym uwzględnieniem roli procesu zapalnego oraz odrębności zjawiska nawrotu zwężenia po angioplastyce balonowej, wszczępieniu stentu klasycznego i stentu pokrywanego lekiem.

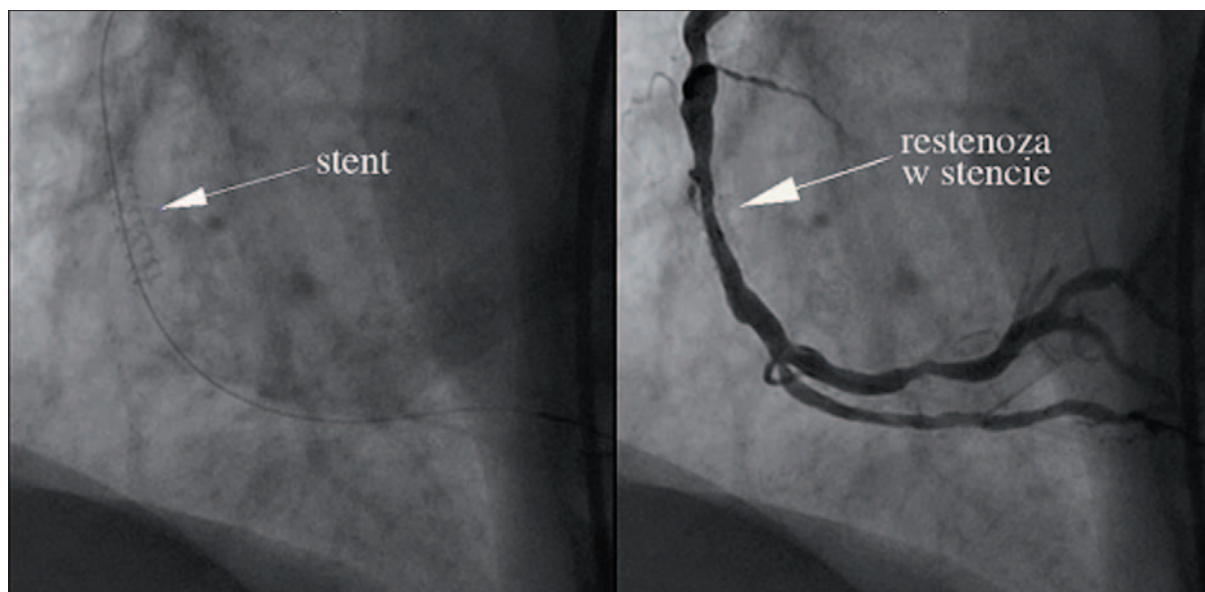
PATOMECHANIZM RESTENOZY – SPOJRZENIE CAŁOŚCIOWE

W celu zrozumienia mechanizmów restenozy są prowadzone badania z użyciem hodowli komórkowych oraz modeli zwierzęcych. Wartościowym materiałem okazały się także fragmenty blaszek miażdżycowych i neointymy uzyskane podczas zabiegów aterektomii kierunkowej. Jednak przełomem w zrozumieniu zmian zachodzących w naczyniu podczas zabiegów angioplastyki wieńcowej oraz po ich zakończeniu były seryjne badania za pomocą ultrasonografii wewnątrznaczyniowej [32].

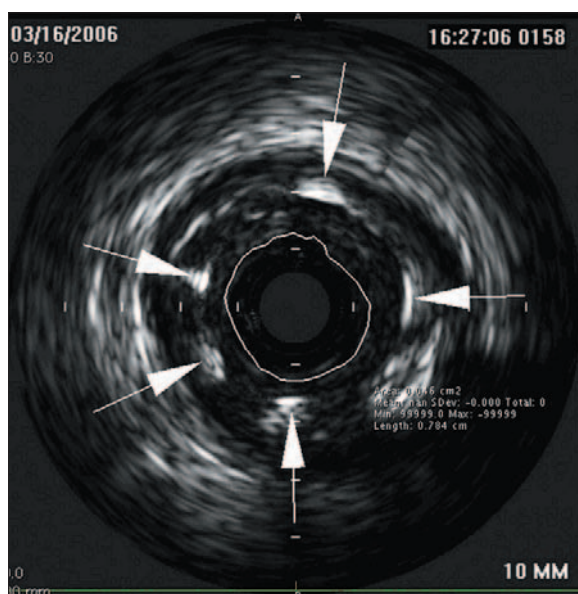
Mechaniczne uszkodzenie ściany naczynia w czasie PTCA inicjuje wiele komórkowych i molekularnych mechanizmów zachodzących w świetle i ścianie tętnicy.

W tym procesie Forrester i wsp. wyróżnili 3 etapy [45]:

- faza wczesna związana z odpowiedzią na uszkodzenie i tworzeniem się zakrzepu oraz szybką reakcją ściany naczynia na rozciąganie,



Ryc. 1. Restenoza w stencie w środkowym odcinku prawej tętnicy wieńcowej. Projekcja LAO 60°; po lewej stronie przedstawiono prawidłowo rozprężony stent, po prawej stronie widoczny jest nawrót zwężenia w obrębie wszczepionego stentu. Obszar między stentem a światłem naczynia zajmuje powstała neointima



Ryc. 2. Restenoza w stencie z ryc. 1 w ultrasonografii wewnątrznaczyniowej. Strzałkami zaznaczono fragmenty implantowanego stentu. Linia ciągła otacza światło naczynia. Wewnątrz światła naczynia widoczna sonda ultrasonograficzna

- faza degranulacji komórek z wytwarzaniem macierzy zewnątrzkomórkowej i tworzeniem nowej błony wewnętrznej (neointimy),
- faza późna związana z przebudową ściany naczynia.

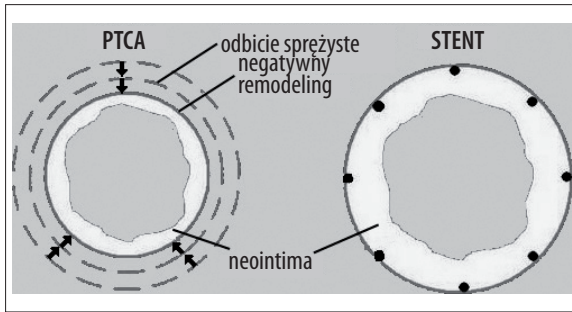
Inflacja balonu powoduje uszkodzenie śródbłonna i jego odwarstwienie z odsłonięciem blaszki elastycznej wewnętrznej. Dochodzi wtedy do rozciągnięcia włókien elastycznych, a czasem także do rozwarstwienia w obrębie intymy i medii. Od kilku minut do kilkunastu godzin po poszerzeniu tętnicy balonem, zwłaszcza po angioplastyce eks-

centrycznych blaszek miażdżycowych, następuje redukcja światła naczynia, tzw. odbicie sprężyste (elastic recoil). Jest ona związana z naturalnymi właściwościami elastycznych tkanek wchodzących w skład ściany naczynia w odpowiedzi na ich rozciąganie [58]. Następstwem mechanicznego uszkodzenia ściany naczynia jest adhezja i aktywacja płytek krwi, wiązanie fibrynogenu, a w konsekwencji powstanie zakrzepu [90]. Duże nasilenie powyższych zjawisk, najczęściej przy braku adekwatnego leczenia przeciwplatekowego, może wywołać ostrą zakrzepicę w miejscu poddanym PTCA, klinicznie objawiającą się jako ostry zespół wieńcowy [60]. Aktywowane płytki i komórki śródbłonna uwalniają liczne czynniki mitogenne i chemotaktyczne [16,73]. Krążące monocyty, makrofagi oraz leukocyty wielojądrowe wnikają w miejsce uszkodzenia tętnicy i wywołują lokalny proces zapalny. Jednocześnie komórki mięśni gładkich przydanki oraz błony środkowej opuszczają fazę G0 cyklu komórkowego, wchodząc w fazę G1. Miocyty gładkie ulegają podziałom i migracji w kierunku światła naczynia. Obserwuje się ekspresję dotychczas nieaktywnych genów, czego skutkiem jest wytwarzanie macierzy zewnątrzkomórkowej i tworzenie się neointimy.

Proponowane są następujące mechanizmy indukcji proliferacji i migracji komórek mięśniówki gładkiej [7]:

- uszkodzenie blaszki elastycznej wewnętrznej oraz rozwarstwienie błony wewnętrznej w wyniku mechanicznego rozciągnięcia,
- odwarstwienie śródbłonna i ekspozycja głębiej położonych warstw na krążące czynniki mitogenne, takie jak angiotensyna II czy plazmina,
- uwalnianie czynników wzrostowych i chemotaktycznych z płytek krwi, komórek zapalnych, komórek śródbłonna oraz z aktywowanych komórek mięśniówki gładkiej.

W przypadku angioplastyki balonowej i stentów wykonanych ze stali nierdzewnej neointima narasta w okresie 3–6 miesięcy od zabiegu, z niewielkimi zmianami do roku



Ryc. 3. Różnice w mechanizmie nawrotu zwężenia po angioplastyce balonowej i implantacji stentu

i stopniową redukcją po roku od angioplastyki. Zarówno w przypadku implantacji stentu, jak i angioplastyki balonowej neointima składa się głównie z macierzy zewnątrzkomórkowej (proteoglikanów i kolagenu wytwarzanego przez nieliczne miocyty gładkie) [100]. Nowo tworząca się struktura włóknisto-komórkowa może doprowadzić do ponownego przewężenia światła naczynia i rozwoju restenozy. W pierwszych dniach po zabiegu rozpoczyna się regeneracja śródbłonna spowodowana migracją komórek śródbłonna z brzegów uszkodzenia i około 7. dnia jest już zakończona [44].

Badania z wykorzystaniem ultrasonografii wewnątrznaczyniowej dokonane podczas skutecznej angioplastyki wieńcowej potwierdziły, iż pęknięcia blaszki miażdżycowej, błony wewnętrznej oraz tworzenie zakrzepu przy ścianie naczynia są nieodłącznym elementem zabiegu [14], a głębokość pęknięcia ściany naczynia jest związana ze stopniem proliferacji błony wewnętrznej po zabiegu [45,142]. Zatem nawrót zwężenia wydaje się konsekwencją proliferacyjnej reakcji komórek ściany naczynia na uraz dokonany podczas zabiegu poszerzania tętnicy. W modelach zwierzęcych wykazano, że samo usunięcie śródbłonna, np. za pomocą balonu, jest wystarczającym bodźcem do uruchomienia podziałów miocytów gładkich ściany naczynia i tworzenia neointimy, pod warunkiem, że uraz był wystarczająco duży [61]. Naczynia po niewielkim uszkodzeniu, które zostały szybko pokryte zregenerowanym śródbłonkiem, nie rozwijały neointimy, co świadczy o hamowaniu przez sprawny śródbłonek powstania nawrotu zwężenia [31].

Wraz z uformowaniem się nowej błony wewnętrznej dochodzi do przebudowy (remodeling) ściany naczynia. Tym terminem określa się zaobserwowane po raz pierwszy w 1987 r. przez Głagova i wsp. przystosowawcze zmiany strukturalne zachodzące w całym naczyniu w procesie rozwoju miażdżycy lub jako odpowiedź na uszkodzenie [52]. Przebudowa ściany naczynia może prowadzić do zmiany wymiarów naczynia. Wyróżnia się remodeling pozytywny z towarzyszącym zwiększeniem poprzecznego wymiaru naczynia, w odróżnieniu od remodelingu negatywnego przebiegającego ze zmniejszeniem wymiarów naczynia. Mintz i wsp. w tętnicach wieńcowych poddanych angioplastyce balonowej zaobserwowali negatywny remodeling prowadzący do utraty światła [111]. Ci sami badacze oszacowali, iż w zwężeniach poszerzanych za pomocą inflacji balonu późna utrata światła naczynia w 73% była spowodowana redukcją całkowitego pola powierzchni ograniczonego przez błonę elastyczną zewnętrzną, a zatem przez nega-

tywny remodeling, a tylko 27% za utratę światła naczynia odpowiadała powstała neointima [110]. W badaniu OARS późna utrata światła po zabiegu ateryktomii kierunkowej była aż w 84% spowodowana negatywnym remodelingiem [91]. Dodatkowych informacji dostarczyło badanie SURE obejmujące 35 zwężeń poddanych angioplastyce balonowej i 26 zwężeń poszerzanych z wykorzystaniem ateryktomii kierunkowej, w którym wykazano, iż przebudowa tętnicy przebiega dwustopniowo. W pierwszym miesiącu po angioplastyce obserwuje się głównie adaptacyjne powiększenie naczynia, natomiast między 2 a 6 miesiącem naczynie zaczyna się „kurczyć”. Tylko u części pacjentów nie pojawia się negatywny remodeling, a obserwuje się w tej grupie postępującą korzystną adaptację naczynia będącą kontynuacją wczesnego remodelingu pozytywnego [80]. Źródła przebudowy ściany naczynia upatruje się w reorganizacji macierzy zewnątrzkomórkowej. Zsyntetyzowane przez miocyty gładkie siarczan chondroityny i proteoglikany zostają zastępowane włóknami kolagenu i elastyny. Równowaga między procesami tworzenia i degradacji macierzy zewnątrzkomórkowej determinuje stopień zwężenia naczynia [47].

RÓŻNICE MIĘDZY NAWROTEM ZWĘŻENIA PO ANGIOPLASTYCE BALONOWEJ I IMPLANTACJI STENTU

W przypadku implantacji stentu do tętnicy wieńcowej obserwuje się mniejszą stenozę rezydualną niż po angioplastyce balonowej. Dodatkowo stenty eliminują zjawisko elastycznego odbicia bezpośrednio po zabiegu oraz zapobiegają negatywnemu remodelingowi [65]. W przełomowych badaniach BENESTENT i STRESS nawrót zwężenia obserwowano znacznie rzadziej po wszczępieniu stentu w porównaniu do angioplastyki balonowej, odpowiednio 22 vs. 32% i 32 vs. 42% [43,136]. Oprócz zmniejszenia ryzyka restenozy implantacja stentu skutecznie zapobiega powikłaniom zakrzepowym w razie znacznego rozwarstwienia ściany tętnicy po angioplastyce balonowej. Jakkolwiek, w przypadku wszczępienia stentu, obserwuje się zwiększone tworzenie się neointimy [65].

Inoue i wsp. zaobserwowali większą ekspresję antygenu CD11b na neutrofilach pacjentów poddanych implantacji stentu w porównaniu do osób, u których wykonano angioplastykę balonową [72]. Dodatkowo, na modelu zwierzęcym wykazano dominujący udział makrofagów w nacieku zapalnym poprzedzającym tworzenie neointimy w przypadku implantacji stentu, podczas gdy w tętnicach poddanych angioplastyce balonowej nacieki składały się głównie z neutrofilów [127,164]. Co więcej, zastosowanie heparyny hamowało gromadzenie się makrofagów oraz zmniejszało powstawanie neointimy w naczyniach, do których wszczępieno stent [126]. Natomiast ograniczenie nacieku neutrofilów w ścianie tętnicy wywołanego inflacją balonu prowadziło do spadku tempa proliferacji mięśni gładkich [164].

KLASYFIKACJA RESTENOZY W STENCIE

Mehran i wsp. zaproponowali klasyfikację restenozy w stencie, która zyskała powszechną akceptację kardiologów inwazyjnych [107]. Opiera się ona na ocenie długości i rodzaju zmiany restenotycznej w stosunku do stentu i przyległych segmentów naczynia. Na podstawie morfologii i znacze-

nia prognostycznego zdefiniowano cztery typy restenozy w stencie: I ogniskowy (długość ≤ 10 mm), II rozlany (długość >10 mm, ograniczona do stentu), III proliferacyjny (długość >10 mm, obejmuje przyległe segmenty naczyń), IV zamykający (okluzja naczyń wewnątrz stentu). Ogniskowy typ restenozy w stencie dodatkowo podzielono na cztery grupy (A–D) w zależności od umiejscowienia neointymy względem stentu. Wspomniani autorzy, analizując 245 pacjentów z restenozą w stencie, zaobserwowali występowanie poszczególnych typów nawrotu zwężenia u następującego odsetka chorych: typ I 42%, typ II 21%, typ III, 30%, typ IV 7%. W analizie wieloczynnikowej obecność cukrzycy (iloraz szans 2,8), wcześniejsza restenoza dotycząca analizowanej zmiany (iloraz szans 2,7) oraz typ restenozy wg proponowanej klasyfikacji (iloraz szans 1,7) okazały się niezależnymi czynnikami predykcyjnymi ponownej rewaskularyzacji zmiany z restenozą w stencie (oceniane łącznie PTCA i pomostowanie aortalno-wieńcowe) w rocznym okresie obserwacji klinicznej.

ROLA REAKCJI ZAPALNEJ W PATOGENEZIE RESTENOZY

Udowodniono główną rolę zapalenia jako procesu łączącego powstawanie i progresję miażdżycy oraz rozwój nawrotu zwężenia po angioplastyce wieńcowej [59,149]. Zarówno miażdżycę, jak i restenoza obejmują wiele złożonych procesów, które można scharakteryzować jako odpowiedź zapalną na uraz – wzmożoną ekspresję cytokin, cząstek adhezyjnych, czynników chemotaktycznych i białek ostrej fazy z udziałem komórek zapalnych, przede wszystkim makrofagów i limfocytów T.

Zapalenie jest nieuchronnym procesem zainicjowanym przez uszkodzenie ściany naczyń przez cewnik balonowy lub stent. Infłacja balonu, uszkadzając śródbłonek naczyń, powoduje odsłonięcie trombogenicnej warstwy podśródbłonkowej i depozycję w miejscu uszkodzenia płytek krwi i fibryny. Aktywowane płytki krwi przez ekspresję molekuł adhezyjnych, takich jak selektyna P i glikoproteina GP I β α , które mają powinowactwo do krążących leukocytów, indukują zjawisko toczenia się leukocytów (rolling) w miejscu uszkodzenia [166]. Najpierw dochodzi do delikatnego zetknięcia się przepływającego leukocyta z powierzchnią zdeponowanych w miejscu angioplastyki płytek krwi i uszkodzonych komórek śródbłonka. Umożliwia to połączenie się pierwszych par cząsteczek adhezyjnych: najczęściej selektyn i ich ligandów. W następstwie owego zaczepienia się prąd krwi, napierający na leukocyty od tyłu, wprawia je w ruch obrotowy [30]. U ludzi stwierdzono, iż angioplastyka balonowa powoduje istotny wzrost stężenia rozpuszczalnych cząstek adhezyjnych we krwi pobranej z zatoki wieńcowej [71]. Badając transgeniczne myszy pozbawione genu selektyny P, którym podwiązano lewą tętnicę szyjną wspólną, stwierdzono, iż zwierzęta nie wykazywały nacieku zapalnego w ścianie naczyń, a objętość nowej błony wewnętrznej była w tej grupie o 76% mniejsza niż u zwykłych myszy [89]. Użycie monoklonalnych przeciwciał przeciwko selektynie P przyspieszało reendotelizację króliczej aorty uszkodzonej cewnikiem balonowym [2]. Hayashi i wsp., podając przeciwciała przeciwko selektynie P szczurom poddanych angioplastyce balonowej tętnicy szyjnej, zahamowali wnikanie leukocytów do uszkodzonej ściany naczyń, a w konsekwencji tworzenie się neointymy [62]. Analogiczne wyniki uzyskano, stosu-

jąc rozpuszczalny ligand selektyny P w modelu poddanych identycznemu jak wyżej zabiegowi chorujących na cukrzycę szczurów Zuckera [167]. Wang i wsp., przeszczepiając szpik kostny między myszami pozbawionymi genu selektyny P i zwykłymi myszami, dowiedli dominującej roli płytkowej frakcji selektyny P w tworzeniu się neointymy [161]. Także neutralizacja selektyny E z użyciem monoklonalnych przeciwciał skutecznie hamowała powstawanie nowej błony wewnętrznej na szczurzym modelu angioplastyki balonowej tętnicy szyjnej [55].

Pod wpływem urazu naczyń płytki krwi, komórki śródbłonka i mioocyty gładkie uwalniają liczne cytokiny, czynniki wzrostowe i chemotaktyczne (tabela 1). Jeśli pod wpływem powyższych substancji toczący się leukocyt zostanie zaktywowany, wówczas dochodzi do zmiany właściwości integryn znajdujących się na jego powierzchni. Leukocyty wiążą się silnie przez integrynę Mac-1 (CD11b/CD18) z płytkami krwi. Związane leukocyty zatrzymują się, mocno przylegając do warstwy płytkowo-fibrynowej, i zaczynają migrować w głąb ściany naczyń [25]. Na zwierzęcych modelach restenozy obserwowano obecność granulocytów, limfocytów i monocytów w obrębie przysięnnego zakrzepu w ciągu 1–5 dni od inflacji balonu [129]. Nadmierne rozciągnięcie ściany naczyń w czasie angioplastyki i obecność dyssekcji w medii umożliwia wnikanie komórek zapalnych również do głębszych warstw ściany. U ludzi stwierdzono rekrutację leukocytów zarówno w zakresie powierzchniowych, jak i głębszych warstw ściany naczyń, tj. w medii i przydanie już po 3 dniach od zabiegu [38]. Farb i wsp., badając ludzkie tętnice wieńcowe pobrane w czasie autopsji, dowiedli istnienia silnej zależności między uszkodzeniem błony środkowej podczas wszczepienia stentu i nasileniem procesu zapalnego a stopieniem rozrostu neointymy [39]. Szczególną rolę w patogenezie restenozy po implantacji stentu wydają się odgrywać makrofagi. Rogers i Edelman, badając poddaną implantacji stentu tętnicę biodrową królika, stwierdzili, że istnieje ścisła zależność między ilością makrofagów w nacieku zapalnym w miejscu angioplastyki a objętością powstałej neointymy [126]. W kolejnych badaniach na modelach zwierzęcych okazało się, że inaktywacja genu MCP-1 i podanie przeciwciał przeciwko integrynie VLA-4, czyli czasowa eliminacja najważniejszych cząstek dla chemotaksji i aktywacji makrofagów, powodowały ograniczenie tworzenia się neointymy i hamowanie negatywnego remodelingu [99,150]. Także zastosowanie rekombinowanej IL-10, cytokiny przeciwzapalnej hamującej tworzenie się nacieku złożonego z makrofagów, u królików z hipercholesterolemią, poddanych angioplastyce tętnicy biodrowej z implantacją stentu, wiązało się ze spektakularnym ograniczeniem powstawania nowej błony wewnętrznej [42].

Badając okołozabiegowe stężenia białek ostrej fazy we krwi obwodowej, zaobserwowano ogólnoustrojową odpowiedź zapalną wywołaną angioplastyką wieńcową u pacjentów ze stabilną i niestabilną chorobą wieńcową [82,98,132]. Dodatkowo, jej wielkość wydaje się wiarogodnym zastępczym kryterium oceny określającym ryzyko nawrotu zwężenia [87,88]. W największym dotychczas zakończonym projekcie badawczym dotyczącym wartości okołozabiegowej oceny stężeń CRP Dibra i wsp. w grupie 1800 kolejnych pacjentów z dławicą stabilną i niestabilną leczonych PTCA z implantacją stentu stwierdzili, że wielkość odpo-

Tabela 1. Główne cytokiny i czynniki wzrostu biorące udział w zjawisku restenozy [zmodyfikowano na podstawie 165]

Cytokina	Źródło w obrębie naczyń	Działanie
MCP-1	makrofagi miocyty gładkie komórki śródbłonna fibroblasty	chemotaksja monocytów do uszkodzonej ściany naczyń
IL-8	makrofagi limfocyty T komórki wielojądrowe miocyty gładkie komórki śródbłonna fibroblasty	chemotaksja neutrofilii i monocytów do uszkodzonej ściany naczyń
IL-6	makrofagi limfocyty T komórki wielojądrowe miocyty gładkie komórki śródbłonna fibroblasty	popudzenie syntezy białek ostrej fazy
Czynnik wzrostu	Źródło w obrębie naczyń	Działanie
PDGF A i B	płytki krwi komórki śródbłonna miocyty gładkie	prolifерacja i migracja miocytów gładkich
FGF	miocyty gładkie	prolifерacja miocytów gładkich
IGF	miocyty gładkie	prolifерacja miocytów gładkich, zwłaszcza razem z PDGF i FGF
TGF-β	komórki śródbłonna miocyty gładkie	prolifерacja i hamowanie miocytów gładkich – sprzeczne doniesienia
VEGF	komórki śródbłonna	endotelizacja i angiogeneza

wiedzi zapalnej określa ryzyko zarówno angiograficznej, jak i klinicznej restenozy. Co istotne, wartość oznaczeń białka C-reaktywnego była niezależna od klasycznych czynników ryzyka nawrotu zwężenia [27]. W innych badaniach oprócz białka C-reaktywnego znaczenie prognostyczne, odnośnie zwiększonego ryzyka restenozy, miały także duże pozabiegowe stężenia oznaczonych we krwi obwodowej SAA [10,87], MCP-1 [18] oraz monocytów [46].

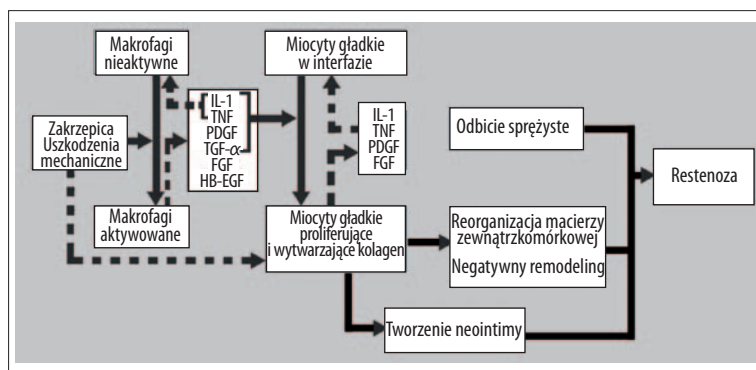
Należy wspomnieć, iż w początkowych badaniach dotyczących zależności między stężeniem CRP a ryzykiem nawrotu zwężenia, także stężenia CRP przed zabiegiem miały znaczenie prognostyczne [13,74,160]. Jednak w kolejnych pracach stężenie białka C-reaktywnego przed angioplastyką nie wpływało w sposób istotny na ryzyko nawrotu zwężenia [54,125,134]. Powyższe zjawisko tłumaczy się tym, iż w kolejnych projektach badawczych istotnie zwiększał się odsetek pacjentów stosujących statyny, które obniżają stężenie CRP [6]. Hoshida i wsp. jednoznacznie wykazali, iż podwyższone stężenie CRP przed zabiegiem jest czynnikiem predykcyjnym restenozy jedynie wśród chorych nieleczonych statynami [70]. Co ciekawe, początkowe obserwacje dotyczące stosowania statyn nie odnosiły się do znaczenia prognostycznego wielkości odpowiedzi zapalnej [27].

Warto także dodać, że większe nasilenie odpowiedzi zapalnej mierzonej stężeniem białka C-reaktywnego stwierdzo-

no u pacjentów ze stabilną i niestabilną chorobą wieńcową i cukrzycą typu 2 w porównaniu do chorych bez cukrzycy [1,86]. Jednocześnie akciksimumab i klopidogrel podane przed PTCA hamowały pozabiegowy wzrost stężenia CRP, co może stanowić jeden z mechanizmów korzystnego działania tych leków [96,154].

W niedawno opublikowanych pracach doniesiono o obecności odpowiedzi zapalnej u pacjentów poddanych wszczepieniu stentów uwalniających rapamycynę i paklitaksel o wielkości zbliżonej do chorych, u których implantowano standardowe stenty. Jednak tylko w tej drugiej grupie wielkość odpowiedzi zapalnej miała znaczenie prognostyczne w stosunku do ryzyka nawrotu zwężenia [24,28,48].

Od czasu pierwszej wzmianki na temat ogólnoustrojowej odpowiedzi zapalnej wywołanej angioplastyką wieńcową [5] zaproponowano wiele potencjalnych czynników wywołujących ten proces. Sugerowane mechanizmy obejmują: mechaniczne pęknięcie blaszki miażdżycowej, uraz ściany tętnicy, martwicę kardiomiocytów w wyniku zatorowości obwodowej, uwolnienie czynników zapalnych i chemoaktywnych przez leukocyty i aktywację płytek krwi jako konsekwencję naprzemiennego niedokrwienia i reperfuzji podczas inflacji balonu [4,130]. Jakkolwiek, dowiedziono, że niepowikłana koronarografia także indukuje odpowiedź zapalną, choć o mniejszym nasileniu [53]. Ze względu na powyższe zjawisko zaproponowano także inne patome-



Ryc. 4. Model kaskady zapalnej prowadzącej do powstania restenozy [zmodyfikowano na podstawie 95]

chanizmy wspólne dla obu procedur, takie jak uszkodzenie śródbłonka w wyniku toksyczności środka cieniującego, miejscowy proces zapalny w miejscu nakłucia tętnicy, krwaki w miejscu wkłucia oraz destabilizację blaszek miażdżycowych w aorcie w czasie manipulacji przewodnikiem i cewnikiem [83,92].

W prowadzonych przez nasz zespół badaniach zarówno wielkość urazu tętnicy (mierzona wymiarami wszczepionego stentu oraz maksymalnym ciśnieniem implantacji) [85] oraz rodzaj i objętość użytego niejonowego środka cieniującego nie miały wpływu na wielkość odpowiedzi zapalnej wywołanej przez angioplastykę [84].

W aspekcie praktycznym pomiar stężenia CRP po 24–72 godzinach od implantacji stentu, w szczególności u stabilnych pacjentów, ma istotne ograniczenia. Przede wszystkim oznaczenie po zabiegu ogranicza możliwości terapeutyczne, uniemożliwiając np. uwzględnienie informacji o spodziewanym ryzyku restenozy przy wyborze stentu. Poza tym w wielu ośrodkach po tym czasie pacjenci są już wypisani do domu.

Podsumowując rolę zapalenia w procesie nawrotu zwężenia po angioplastyce wieńcowej, warto przytoczyć zaproponowany przez Libby'ego i wsp. model kaskady [95]. W powyższym modelu mechaniczne uszkodzenie naczyń inicjuje kolejne etapy pośrednie, związane z aktywacją komórek zapalnych i miocytów gładkich oraz wytwarzaniem mediatorów zapalnych i czynników wzrostu, które w konsekwencji prowadzą do powstania neointymy i rozwoju restenozy (ryc. 4).

POTENCJALNE PUNKTY UCHWYTU DLA INTERWENCJI TERAPEUTYCZNYCH

Złożony charakter procesów naprawczych w naczyniu wywołanych angioplastyką wieńcową powoduje, iż istnieje wiele potencjalnych punktów uchwytu dla interwencji mających na celu prewencję i leczenie restenozy.

Początkowe próby farmakoterapii skupiały się na zjawisku tworzenia się zakrzepu we wczesnej fazie odpowiedzi ściany tętnicy na uszkodzenie wywołane rozprężonym balonem lub wszczepionym stentem. Jednak mimo obiecujących wyników na modelach zwierzęcych [40], u ludzi próby ograniczenia aktywacji układu krzepnięcia z użyciem kwasu acetylosalicylowego, pochodnych tienopirydyny (tiklopidyny i kłopidogrelu), dipirydamolu, pochodnych warfaryny,

dekstranu, hirudyny, heparyny niefrakcjonowanej i drobnocząsteczkowej okazały się nieskuteczne w zapobieganiu restenozy [34,41,133]. Brakuje także przekonujących dowodów na wpływ blokerów receptora IIb/IIIa w prewencji nawrotu zwężenia. Mimo że w randomizowanym badaniu EPISTENT stwierdzono istotnie rzadsze występowanie pierwszorzędnego punktu końcowego obejmującego oceniane łącznie zgon, ostry zawał serca i konieczność ponownej rewaskularyzacji dotyczącej poszerzanego naczynia w ciągu 30 dni od zabiegu PTCA wśród pacjentów, którym podano abcixsimab, to porównanie zabiegów rewaskularyzacyjnych w tym okresie wykazało jedynie trend ku mniejszej częstości wykonywania ponownych rewaskularyzacji w grupie leczonej abcixsimabem [36]. W badaniu DANTE analiza z użyciem ultrasonografii wewnątrznaczyniowej nie wykazała różnicy w objętości neointymy między chorymi z cukrzycą typu 2 poddanych elektywnej implantacji stentu przydzielonymi losowo do grupy abcixsimabu w porównaniu do osób, którym podano placebo [16]. Analogiczne wyniki dotyczące częstości angiograficznej restenozy i zabiegów rewaskularyzacyjnych uzyskano w randomizowanym badaniu ASIAD obejmującym 128 pacjentów z cukrzycą poddanych planowej angioplastyce z implantacją stentu i użyciem abcixsimabu oraz 126 osób z cukrzycą, którym przed zabiegiem podano placebo [17]. Z kolei w badaniu ISAR-SWEET wśród pacjentów z cukrzycą leczonych elektywną angioplastyką wieńcową z wszczępieniem stentu w grupie chorych, którym oprócz dawki nasycającej 600 mg kłopidogrelu w sposób losowy podano abcixsimab, stwierdzono istotnie rzadsze występowanie angiograficznej restenozy po 1 roku od zabiegu (drugorzędowy punkt końcowy) w porównaniu do chorych leczonych kłopidogrelem (28,9% vs. 37,8%; $p=0,01$). Jednak częstość pierwszorzędnego punktu końcowego (zgonu i zawału serca) nie różniła się między grupami [106]. Bardzo obiecująco prezentują się wyniki dotychczasowych badań nad cilostazolem, inhibitorem płytkowej fosfodiesterazy III, w prewencji restenozy. W randomizowanym badaniu CREST 705 pacjentów poddanych skutecznej angioplastyce wieńcowej z implantacją stentu ze stali nierdzewnej przydzielono do stosowania cilostazolu w dawce 1×100 mg przez 30 dni lub placebo oprócz standardowego leczenia przeciwplatekowego złożonego z kwasu acetylosalicylowego i kłopidogrelu. W grupie cilostazolu w porównaniu do chorych otrzymujących placebo stwierdzono istotną redukcję angiograficznej restenozy (22,0 vs. 34,5%; $p=0,002$) i znamienne większą minimalną średnicę światła w obrębie stentu (1,77 mm vs. 1,62 mm; $p=0,01$) po 6 miesiącach od zabiegu. Zmniejszenie ryzyka

nawrotu zwężenia dotyczyło także grup chorych o zwiększonym ryzyku restenozy, tzn. osób z cukrzycą (17,7 vs. 37,7%, $p=0,01$), pacjentów poddanych angioplastyce naczyń o małej średnicy (23,6 vs. 35,2%, $p=0,02$) i chorych, którym poszerzano długie zwężenie (29,9 vs. 46,6%, $p=0,04$). W grupie pacjentów leczonych cilostazolem nie obserwowano zwiększonego ryzyka powikłań krwotocznych, zawału serca i zgonu [29].

Odkąd stwierdzono główną rolę zapalenia w powstawaniu neointymy, rozpoczęto badania nad substancjami o działaniu przeciwzapalnym w prewencji nawrotu zwężenia. Mimo wspomnianych niedogodności istnieją także próby uwzględnienia wielkości odpowiedzi zapalnej przy podejmowaniu decyzji terapeutycznych. W badaniu IMPRESS zastosowanie prednizonu przez 45 dni wg schematu wykorzystywanego po przeszczepie serca względem placebo u chorych z utrzymującym się podwyższonym stężeniem CRP (>5 mg/l) po 72 godzinach od PTCA wiązało się z istotnym zmniejszeniem ryzyka restenozy [152]. Jakkolwiek, we wcześniejszym badaniu Stone i wsp., podając domięśniowo metyloprednizon w dawce 125 mg dzień przed interwencją oraz doustnie prednizon w dawce 60 mg przez 7 dni po zabiegu u chorych poddanych angioplastyce balonowej z powodu nawrotu zwężenia niezależnie od stężeń markerów zapalnych, nie stwierdzili różnic w występowaniu angiograficznej restenozy po 6 miesiącach między pacjentami leczonymi aktywnie i placebo (52 vs. 54%; $p=ns$) [146]. Bhatt sugeruje potencjalne korzyści z podawania doustnych leków antyproliferacyjnych. Jego zdaniem taką terapię należałoby rozpocząć jednocześnie z angioplastyką i zaprzestać po 48–72 godzinach u pacjentów z małym natężeniem odpowiedzi zapalnej [9]. Oczywiście ocena skuteczności, a szczególnie bezpieczeństwa takich schematów leczenia wymaga przeprowadzenia randomizowanych badań. Pierwsze doniesienia na temat doustnego stosowania rapamycyny przyniosły obiecujące rezultaty [11,155]. Z kolei tranilast, inhibitor syntezy cytokin prozapalnych, w randomizowanym badaniu PRESTO obejmującym 11484 pacjentów poddanych w ponad 80% implantacji stentu nie zapobiegał klinicznej i angiograficznej restenozy [67]. Duże nadzieje wiązano z trapidilem, inhibitorem PDGF, który podawany doustnie w dawce 100 mg przez 6 miesięcy w badaniu STARC zmniejszał częstość restenozy u pacjentów leczonych angioplastyką balonową w porównaniu do grupy kontrolnej [101]. Jednak, w niedawno opublikowanym badaniu STARC II stwierdzono, że redukcja występowania nawrotu zwężenia odnosi się wyłącznie do pacjentów poddanych angioplastyce balonowej i nie obejmuje chorych, którym implantowano stent [102].

Także inne związki hamujące tworzenie się neointymy u zwierząt, takie jak angiopeptyna [35], inhibitory ACE [109] i donory tlenu azotu [138], okazały się nieskuteczne u ludzi. W badaniach *in vivo* blokery kanałów wapniowych skutecznie hamowały proliferację miocytów gładkich. W randomizowanym badaniu VESPA, werapamil istotnie zmniejszał jedynie częstość ciasnej restenozy ($>75\%$ względem odcinka referencyjnego) w porównaniu do placebo, podczas gdy nawrót zwężenia oceniany wg klasycznej definicji ($\geq 50\%$ względem odcinka referencyjnego), całkowita utrata światła, wskaźnik utraty światła, minimalna średnica światła nie różniły się znamienne między grupami [8].

Brachyterapia wewnątrzwieńcowa stanowi uzupełnienie angioplastyki wieńcowej. Istota jej działania polega na napromieniowaniu ściany tętnicy od strony światła naczynia, które hamuje podziały proliferujących komórek, w tym biorących udział w patogenezie nawrotu zwężenia miocytów gładkich błony środkowej. Wykorzystuje się promieniowanie β i γ . Jako źródła promieniowania β wykorzystuje się ^{32}P , ^{90}Y , ^{90}Sr , natomiast promieniowanie γ uzyskuje się z ^{192}Ir . Czas postoju źródła promieniowania jest sterowany komputerowo tak, aby zaaplikować ściśle określoną dawkę na wewnętrzną ścianę naczynia. Klasycznym wskazaniem do tego sposobu leczenia jest restenoza w stencie – zalecenia wg wytycznych ESC: restenoza w stencie w natywnej tętnicy wieńcowej (klasa zaleceń I, stopień wiarygodności A), restenoza w stencie w pomoście żylnym (klasa zaleceń I, stopień wiarygodności B) [140]. Skuteczność promieniowania γ w leczeniu restenozy w stencie w natywnych tętnicach wieńcowych wykazano w badaniach SCRIPPS [148], WRIST [158], GAMMA-1 [94], zaś podobne dowody o skuteczności promieniowania β uzyskano w badaniach START [122], INHIBIT [157]. Danych na skuteczność brachyterapii z użyciem promieniowania γ w leczeniu restenozy w stencie w pomostach żylnych dostarczyło badanie SVG-WRIST [156]. Najważniejsze wczesne powikłania brachyterapii obejmują skurcz tętnicy lub jej zamknięcie wskutek uszkodzenia (rozwarstwienie z następczą zakrzepicą). Wśród powikłań odległych wymienia się zakrzepicę w poszerzonym miejscu w następstwie opóźnionego procesu reendotelizacji. Ze względu na wyżej wymienione zjawisko Europejskie Towarzystwo Kardiologiczne zaleca stosowania kłoidogrelu w dawce 75 mg 1x1 tabletką przez 12 miesięcy po brachyterapii (klasa zaleceń I, stopień wiarygodności C) [140]. Istotnym ograniczeniem brachyterapii wewnątrzwieńcowej jest tzw. efekt „owiniętego cukierka” (candy wrapped), czyli restenoza lokalizująca się na końcach napromieniowanego zwężenia. Wynika to z nierównomiernego rozkładu dawki promieniowania i może niweczyć korzystne działanie brachyterapii np. w badaniu PREVENT po uwzględnieniu tego zjawiska nie stwierdzono istotnej różnicy w częstości restenozy między grupą napromienianą a grupą placebo [123]. Obecnie, ze względu na wykazaną w randomizowanych badaniach klinicznych przewagę stentów uwalniających leki [68,145] oraz trudności logistyczne, brachyterapia wewnątrzwieńcowa traci na znaczeniu.

STENTY UWALNIAJĄCE LEKI

Znaczący postęp w badaniach nad prewencją i leczeniem restenozy stanowiło zastosowanie stentów uwalniających substancje o działaniu antyproliferacyjnym. Najwięcej danych dotyczących korzystnego działania DES w zapobieganiu nawrotowi zwężenia, zarówno na modelach zwierzęcych jak i u ludzi, uzyskano dla dwóch substancji: rapamycyny – leku immunosupresyjnego stosowanego w transplantologii oraz paklitakselu – leku cytostatycznego wykorzystywanego w terapii nowotworów piersi i jajnika. Rapamycyna, zwana także sirolimusem, jest antybiotykiem makrolidowym będącym produktem fermentacji *Streptococcus hygroscopicus*. Początkowo wykazano jej właściwości przeciwgrzybicze, jednak zastosowanie znalazła dopiero po odkryciu właściwości immunosupresyjnych. Rapamycyna łączy się z wewnątrzkomórkowym receptorem FKBP12 i następnie hamuje kinazę mTOR. Następstwem działania rapamycyny

Tabela 2. Właściwości idealnej substancji hamującej nawrót zwężenia [zmodyfikowano na podstawie 7]

- Działanie przeciwzapalne
- Działanie przeciwplatekcyjne
- Działanie antyproliferacyjne bez indukcji apoptozy
- Specyficzna i silnie działająca w stosunku do miocytów gładkich tworzących neointymę
- Silnie wiążąca się z polimerem i powoli z niego uwalniana
- Lipofilna z dobrą retencją w tkankach

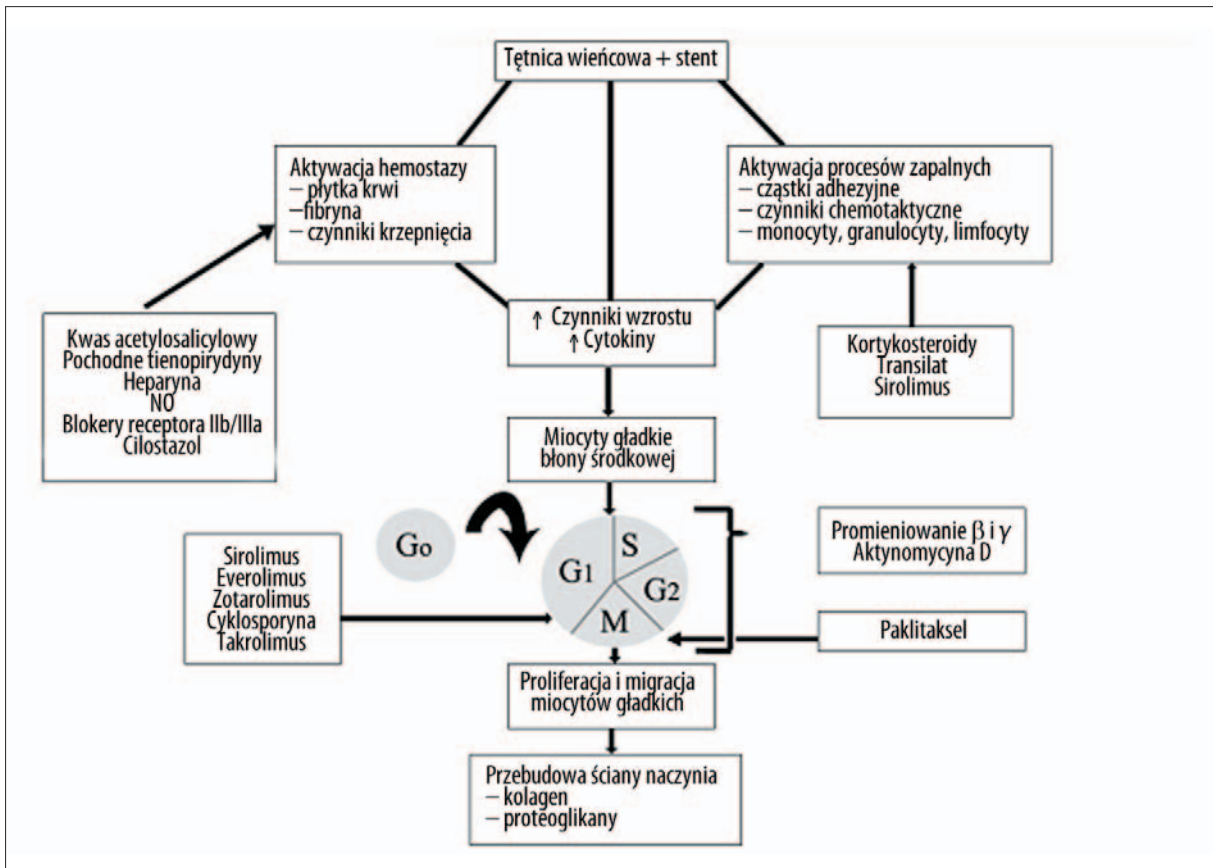
na ścianę naczynia jest zatrzymanie mitozy miocytów gładkich w fazie G1 [103]. Działanie paklitakselu, wyizolowanego z cisu pacyficznego (*Taxus brevifolia*), opiera się na stabilizacji mikrotubul cytoszkieletu, czego efektem jest hamowanie mitozy przez zablokowanie przejścia komórki do interfazy. W odniesieniu do ściany tętnicy wieńcowej uwalniany ze stentu paklitaksel hamuje proliferację miocytów gładkich, w wyniku czego zmniejszeniu ulega tworzenie się neointymy [128]. W tabeli 2 zestawiono cechy idealnego leku uwalnianego ze stentu.

Stenty powlekane rapamycyną i paklitaksellem okazały się skuteczne w zapobieganiu restenozie i istotnie ograniczyły odsetek ponownych rewaskularyzacji u pacjentów ze stabilną i niestabilną chorobą wieńcową [114,115,120,144]. Najbardziej spektakularne wyniki uzyskano w badaniu RAVEL, w którym w grupie 120 pacjentów poddanych implantacji stentu uwalniającego rapamycynę nie stwierdzono po 6 miesiącach od zabiegu angiograficznej restenozy oraz utraty światła wobec nawrotu zwężenia u 26,6% ($p < 0,001$) chorych spośród 118 osób leczonych wszczepieniem stentu ze stali nierdzewnej, przy utracie światła $0,80 \pm 0,53$ mm ($p < 0,001$) [114]. Dodatkowo zastosowanie stentów pokrywanych rapamycyną i paklitaksellem wiązało się z bardzo dobrymi wynikami w grupach chorych ze zwiększonym ryzykiem nawrotu zwężenia – u pacjentów z cukrzycą [26,131], restenozą w stencie [68,144], złożonymi zmianami miażdżycowymi [79,143] oraz u chorych poddanych angioplastyce pomostów żylnych [50] i bifurkacji [19] oraz rekanalizacji przewlekle zamkniętych naczyń wieńcowych [12,49]. Skuteczność DES potwierdzono także u pacjentów ze zwężeniem pnia lewej tętnicy wieńcowej [119,151]. Istnieją także badania, aczkolwiek na razie nieliczne, wskazujące na skuteczność stentów uwalniających inne substancje o działaniu antyproliferacyjnym (everolimus, zotarolimus) w leczeniu zmian *de novo* u ludzi [22,37]. W niedawno opublikowanym randomizowanym badaniu Endeavor III wszczepienie stentu uwalniającego zotarolimus wiązało się z większą utratą światła i częstszą angiograficzną restenozą po 8 miesiącach w porównaniu do implantacji SES [77]. Jednak nie wszystkie dotychczas badane u ludzi rodzaje DES okazały się skuteczne. W badaniu ACTION w grupie pacjentów ze stentami pokrywanymi aktynomycyną stwierdzono zamiennie więcej ponownych rewaskularyzacji dotyczących poszerzonej zmiany w porównaniu do chorych ze stentami klasycznymi [137].

Należy zwrócić uwagę na odmienną morfologię restenozy po implantacji DES w porównaniu do stentów klasycznych. Zmiany ogniskowe występowały odpowiednio u 71 i 69% pacjentów z nawrotem zwężenia w grupach SES oraz 55 i 54% osób z restenozą w grupach PES w bada-

niach SISR [68], TAXUS V ISR [145] i ISAR-DESIRE [78] wobec 42% chorych ze stentami klasycznymi w materiale Mehran i wsp. na podstawie którego oparto klasyfikację zmian restenotycznych [110]. Corbett i wsp. analizując zmiany restenotyczne po wszczepieniu SES ($n=150$) i PES ($n=149$) do zmian *de novo* u kolejnych pacjentów leczonych w EMO Centro Cuore Columbus w Mediolanie, stwierdzili istotnie częstsze występowania ogniskowej restenozy po implantacji SES niż w przypadku wszczepienia PES (73 vs. 52%; $p < 0,001$). Dodatkowo, w obu rodzajach stentów dominowała brzeźna lokalizacja zmian ogniskowych, przy czym były one istotnie częściej umiejscowione na proksymalnym niż dystalnym brzegu stentu (61 vs. 17%; $p < 0,001$ dla PES i 46 vs. 17%; $p < 0,001$ dla SES). Płeć żeńska, implantacja PES i obecność zachodzących na siebie DES okazały się w analizie wielowymiarowej niezależnymi czynnikami ryzyka rozlanej restenozy [20]. Częstości występowania ogniskowej restenozy po implantacji SES i PES do zmian *de novo* w tym badaniu odpowiadają przytoczonym wyżej danym odnoszącym się do zmian restenotycznych. W innej pracy także z ośrodka mediolańskiego autorzy, badając 250 kolejnych zmian restenotycznych u 203 pacjentów (66,4% w SES i 33,6% w PES) po implantacji DES do zmian *de novo*, stwierdzili silny związek między charakterem restenozy w DES a cukrzycą (29% zmian ogniskowych w tej grupie chorych wobec 65% w całej analizowanej populacji) [21].

Okres obserwacji klinicznej w zdecydowanej większości badań dotyczących zastosowania DES w leczeniu restenozy nie przekracza 12 miesięcy, co wydaje się niewystarczające, biorąc pod uwagę przedłużone gojenie się naczynia w miejscu implantacji stentu uwalniającego lek [75]. W kontekście ostatnich doniesień na temat oporności na leki przeciwplatekcyjne [24], a szczególnie obserwowanej w niektórych badaniach większej częstości zawałów serca i zgonów u pacjentów ze zmianami *de novo* poddanych implantacji DES w porównaniu do chorych leczonych klasycznymi stentami [121], problem oceny bezpieczeństwa wydaje się podstawowy. Mimo podobnej częstości przypadków ostrej i podostrej zakrzepicy u chorych poddanych implantacji stentów klasycznych i DES [118], istnieją uzasadnione obawy wystąpienia ryzyka późnej zakrzepicy wśród pacjentów, którym wszczepiono DES. Już wkrótce po upowszechnieniu się DES McFadden i wsp. opisałi 4 przypadki zakrzepicy w stencie wkrótce po przerwaniu leczenia przeciwplatekcyjnego, które dotyczyły stentów powlekanych paklitaksellem 343 i 442 dni po zabiegu oraz w grupie stentów uwalniających rapamycynę 335 i 375 dni po PTCA [105]. W cytowanym badaniu BASKER-LATE między 7 a 18 miesiącem po interwencji stwierdzono częstsze zgony oraz zawały serca niezakończone zgonem w grupie leczonych DES w porównaniu do stentów klasycznych



Ryc. 5. Mechanizmy potencjalnych interwencji terapeutycznych w leczeniu i zapobieganiu nawrotowi zwężenia po angioplastyce wieńcowej

(4,9 vs. 1,3%; $p=0,01$) [121]. Co więcej, w ostatnio opublikowanej metaanalizie randomizowanych badań obejmującej 8221 pacjentów w grupie DES stwierdzono istotnie wyższą śmiertelność z przyczyn pozasercowych (głównie z powodu nowotworów) w porównaniu do klasycznych stentów w ciągu 2 i 3 lat po zabiegu [117]. Niemniej, dwie inne metaanalizy nie potwierdziły zwiększonego ryzyka późnej zakrzepicy i zgonu u chorych leczonych DES [66,113]. Większość przypadków zakrzepicy w DES występuje po zaprzestaniu stosowania leczenia przeciwplatekowego. Mimo iż obowiązujące wytyczne ESC zalecają podawanie kłopidogrelu 6–12 miesięcy po implantacji DES [140], to wyniki ostatnio opublikowanego rejestru wskazują na korzyści z przedłużonego nawet do 24 miesięcy stosowania kłopidogrelu w postaci redukcji śmiertelności i zawałów serca niezakończonych zgonem u chorych z DES [33]. Niepokojące jest także zjawisko większej śmiertelności w przypadku zakrzepicy w DES (29–45%) w porównaniu do zakrzepicy w stentach klasycznych (11–21%). Newralgiczny wydaje się gorszy rozwój krążenia obocznego u chorych z DES niż u pacjentów ze standardowymi stentami. Badacze ze Szwajcarii uważają hamowanie wytwarzania cytokin, czynników chemotaktycznych i czynników wzrostu przez leki uwalniane z DES za przyczyną obserwowanego zjawiska [108].

Istnieją także doniesienia o powstaniu tętniaków u chorych, którym implantowano stenty pokrywane rapamycyną i paklitakselem [81,141]. Wśród prawdopodobnych przyczyn powstawania tętniaków tętnic wieńcowych u pacjentów

poddanych implantacji stentów pokrywanych lekami należy wymienić uszkodzenie naczynia podczas zabiegu, reakcja na lek oraz polimer pokrywający stent, późny brak przylegania stentu, a także zakażenie bakteryjne.

Już w 2004 r. grupa badaczy z Waszyngtonu opisała zakończony zgonem przypadek późnej zakrzepicy w 18 miesięcy po implantacji stentu powlekanego rapamycyną. W czasie autopsji stwierdzono tętniakowate poszerzenie proksymalnego odcinka gałęzi okalającej w miejscu wcześniejszej angioplastyki. Badanie mikroskopowe ujawniło obejmujący wszystkie warstwy ściany naczynia rozległy naciek zapalny złożony głównie z limfocytów T i B oraz eozynofili. Dodatkowo uwidoczniono obecność oddzielonych od stentu fragmentów polimeru z otaczającymi je komórkami olbrzymimi. Badania w kierunku obecności antygenów bakteryjnych i grzybiczych były negatywne. W opinii autorów obraz histologiczny odpowiadał reakcji nadwrażliwości na polimer wchodzący w skład stentu Cypher [153]. Opublikowany w 2006 r. rejestr Food and Drug Administration zawiera serię 17 przypadków reakcji nadwrażliwości spowodowanych stentami pokrywanymi rapamycyną i paklitakselem [116]. W analizowanych przypadkach obraz mikroskopowy odpowiadał opisowi Virmani i wsp. [153].

Działanie leku i/lub polimeru może powodować późny brak przylegania stentu w obrębie ściany naczynia. W badaniu RAVEL powyższe zjawisko stwierdzono u 21% osób, którym wszczepiono stent Cypher w porównaniu do 4%

pacjentów z grupy kontrolnej [135]. Co więcej u jednego z chorych, któremu wszczepiono stent powlekany rapamycyną, obserwowano powstanie tętniaka [23]. W badaniu SIRIUS późny brak przylegania stentu Cypher wystąpił u 9% pacjentów w porównaniu do 0% osób z grupy kontrolnej [93]. Jednak późny brak przylegania stentu w badaniach RAVEL i SIRIUS nie wiązał się z jawnymi klinicznie następstwami [23,135]. Dodatkowo, w subanalizie badania TAXUS II różnica w częstości późnego braku przylegania stentów powlekanych paklitaksemem i stentów wykonanych ze stali nierdzewnej nie osiągnęła poziomu istotności statystycznej (stenty o przedłużonym uwalnianiu paklitakselu – 9,5% vs. stenty szybko uwalniające paklitaksel – 8,0% vs. stenty ze stali nierdzewnej 5,4%; $p=0,306$) [147]. Także w ostatnio opublikowanym badaniu Honga i wsp. późny brak przylegania stentów pokrywanych rapamycyną nie wiązał się z istotnymi impli-

kacjami klinicznymi [69]. Uważa się, że główną przyczyną późnego braku przylegania stentów uwalniających leki jest dodatnia przebudowa ściany naczyń związana z poszerzeniem zewnętrznej błony elastycznej [112]. Rozważa się także rolę zmniejszenia objętości blaszki miażdżycowej, lokalną martwicę błony wewnętrznej i późne rozpuszczenie skrzepliny uwięzionej pod stentem.

Oprócz omówionych zagrożeń związanych z użyciem DES należy wspomnieć o ich wysokiej cenie, która uzasadnia ich implantację z punktu widzenia farmakoekonomiki jedynie u chorych z dużym ryzykiem restenozy [76]. Warto w tym miejscu przytoczyć ostatnie zalecenie Food and Drug Administration kładące nacisk na stosowanie DES w klasycznych dla nich wskazaniach, a więc w zmianach krótkich umiejscowionych w obwodowych i wąskich odcinkach naczyń [104].

PIŚMIENNICTWO

- [1] Aggarwal A., Schneider D.J., Sobel B.E., Dauerman H.L.: Comparison of inflammatory markers in patients with diabetes mellitus versus those without before and after coronary arterial stenting. *Am. J. Cardiol.*, 2003; 92: 924–929
- [2] Akers D.L., Lefler D.J., Chen I.L., Wilkens R.G., Rice J., Aurora H., Osgood T.A., Bedi B., Tenaglia A.N., Buda A.J., Kadowitz P.J., McNamara D.B.: Effect of short-term treatment with a monoclonal antibody to P-selectin on balloon catheter-induced: intimal hyperplasia, re-endothelialization, and attenuation of endothelial-dependent relaxation. *Mol. Cell Biochem.*, 1997; 176: 13–20
- [3] Al Suwaidi J., Berger P.B., Holmes D.R. Jr.: Coronary artery stents. *JAMA*, 2000; 284: 1828–1836
- [4] Almagor M., Keren A., Banai S.: Increased C-reactive protein level after coronary stent implantation in patients with stable coronary artery disease. *Am. Heart J.*, 2003; 145: 248–253
- [5] Azar R.R., McKay R.G., Kiernan F.J., Seecharran B., Feng Y.J., Fram D.B., Wu A.H., Waters D.D.: Coronary angioplasty induces a systemic inflammatory response. *Am. J. Cardiol.*, 1997; 80: 1476–1478
- [6] Balk E.M., Lau J., Goudas L.C., Jordan H.S., Kupelnick B., Kim L.U., Karas R.H.: Effects of statins on nonlipid serum markers associated with cardiovascular disease: a systematic review. *Ann. Intern. Med.*, 2003; 139: 670–682
- [7] Bennett M.R.: In-stent stenosis: pathology and implications for the development of drug eluting stents. *Heart*, 2003; 89: 218–224
- [8] Bestehorn H.P., Neumann F.J., Buttner H.J., Betz P., Sturzenhocker P., von Hohenberg E., Verdun A., Levai L., Monassier J.P., Roskamm H.: Evaluation of the effect of oral verapamil on clinical outcome and angiographic restenosis after percutaneous coronary intervention: the randomized, double-blind, placebo-controlled, multicenter Verapamil Slow-Release for Prevention of Cardiovascular Events After Angioplasty (VESPA) Trial. *J. Am. Coll. Cardiol.*, 2004; 43: 2160–2165
- [9] Bhatt D.L.: Inflammation and restenosis: is there a link? *Am. Heart J.*, 2004; 147: 945–947
- [10] Blum A., Kaplan G., Vardinon N., Yust I., Burke M., Laniado S., Miller H.: Serum amyloid type A may be a predictor of restenosis. *Clin. Cardiol.*, 1998; 21: 655–658
- [11] Brito F.S. Jr., Rosa W.C., Arruda J.A., Tedesco H., Pestana J.O., Lima V.C.: Efficacy and safety of oral sirolimus to inhibit in-stent intimal hyperplasia. *Catheter. Cardiovasc. Interv.*, 2005; 64: 413–418
- [12] Buellesfeld L., Gerckens U., Mueller R., Schmidt T., Grube E.: Polymer-based paclitaxel-eluting stent for treatment of chronic total occlusions of native coronaries: results of a taxus CTO registry. *Catheter. Cardiovasc. Interv.*, 2005; 66: 173–177
- [13] Buffon A., Liuzzo G., Biasucci L.M., Pasqualetti P., Ramazzotti V., Rebuzzi A.G., Crea F., Maseri A.: Preprocedural serum levels of C-reactive protein predict early complications and late restenosis after coronary angioplasty. *J. Am. Coll. Cardiol.*, 1999; 34: 1512–1521
- [14] Buller C.E., Davidson C.J., Virmani R., Kisslo K., Sheikh K.H., Stack R.S.: Real-time assessment of experimental arterial angioplasty with transvenous intravascular ultrasound. *J. Am. Coll. Cardiol.*, 1992; 19: 217–222
- [15] Chandrasekar B., Tanguay J.F.: Platelets and restenosis. *J. Am. Coll. Cardiol.*, 2000; 35: 555–562
- [16] Chaves A.J., Sousa A.G., Mattos L.A., Abizaid A., Staico R., Feres F., Centemero M., Tanajura L.F., Abizaid A., Pinto I., Maldonado G., Seixas A., Costa M.A., Paes A., Mintz G.S., Sousa J.E.: Volumetric analysis of in-stent intimal hyperplasia in diabetic patients treated with or without abciximab: results of the Diabetes Abciximab stENT Evaluation (DANTE) randomized trial. *Circulation*, 2004; 109: 861–866
- [17] Chen W.H., Kaul U., Leung S.K., Lau Y.K., Tan H.C., Leung A.W., Lee M.K., Li S.K., Ng W., Lee P.Y., Lam K.F., Tse H.F., Lau C.P.: A randomized, double-blind, placebo-controlled trial of abciximab for prevention of in-stent restenosis in diabetic patients after coronary stenting: results of the ASIAD (Abciximab in Stenting Inhibits restenosis Among Diabetics) Trial. *J. Invasive Cardiol.*, 2005; 17: 534–538
- [18] Cipollone F., Marini M., Fazio M., Pini B., Iezzi A., Reale M., Paloscia L., Materazzo G., D'Annunzio E., Conti P., Chiarelli F., Cuccurullo F., Mezzetti A.: Elevated circulating levels of monocyte chemoattractant protein-1 in patients with restenosis after coronary angioplasty. *Arterioscler. Thromb. Vasc. Biol.*, 2001; 21: 327–334
- [19] Colombo A., Moses J.W., Morice M.C., Ludwig J., Holmes D.R. Jr., Spanos V., Louvard Y., Desmedt B., Di Mario C., Leon M.B.: Randomized study to evaluate sirolimus-eluting stents implanted at coronary bifurcation lesions. *Circulation*, 2004; 109: 1244–1249
- [20] Corbett S.J., Cosgrave J., Melzi G., Babic R., Biondi-Zoccai G.G., Godino C., Morici N., Airolfi F., Michev I., Montorfano M., Sangiorgi G.M., Bonizzoni E., Colombo A.: Patterns of restenosis after drug-eluting stent implantation: insights from a contemporary and comparative analysis of sirolimus- and paclitaxel-eluting stents. *Eur Heart J.*, 2006; 27: 2330–2337
- [21] Cosgrave J., Melzi G., Biondi-Zoccai G.G., Airolfi F., Chieffo A., Sangiorgi G.M., Montorfano M., Michev I., Carlino M., Bonizzoni E., Colombo A.: Drug-eluting stent restenosis the pattern predicts the outcome. *J. Am. Coll. Cardiol.*, 2006; 47: 2399–2404
- [22] Costa R.A., Lansky A.J., Mintz G.S., Mehran R., Tsuchiya Y., Negoita M., Gilutz Y., Nikolsky E., Fahy M., Pop R., Cristea E., Carlier S., Dangas G., Stone G.W., Leon M.B., Muller R., Techen G., Grube E.: Angiographic results of the first human experience with everolimus-eluting stents for the treatment of coronary lesions (the FUTURE I trial). *Am. J. Cardiol.*, 2005; 95: 113–116
- [23] Degertekin M., Serruys P.W., Tanabe K., Lee C.H., Sousa J.E., Colombo A., Morice M.C., Ligthart J.M., de Feyter P.J.: Long-term follow up of incomplete stent apposition in patients who received sirolimus-eluting stent for *de novo* coronary lesions: an intravascular ultrasound analysis. *Circulation*, 2003; 108: 2747–2750
- [24] de la Torre-Hernandez J.M., Sainz-Laso F., Burgos V., Perez T., Figueroa A., Zueco J., Colman T.: Comparison of C-reactive protein levels after coronary stenting with bare metal versus sirolimus-eluting stents. *Am. J. Cardiol.*, 2005; 95: 748–751
- [25] Diacovo T.G., Roth S.J., Buccola J.M., Bainton D.F., Springer T.A.: Neutrophil rolling, arrest, and transmigration across activated, surface-adherent platelets via sequential action of P-selectin and the beta 2-integrin CD11b/CD18. *Blood*, 1996; 88: 146–157

- [26] Dibra A., Kastrati A., Mehilli J., Pache J., Schühlen H., von Beckerath N., Ulm K., Wessely R., Dirschinger J., Schomig A., ISAR-DIABETES Study Investigators: Paclitaxel-eluting or sirolimus-eluting stents to prevent restenosis in diabetic patients. *N. Engl. J. Med.*, 2005; 353: 663–670
- [27] Dibra A., Mehilli J., Braun S., Hadamitzky M., Baum H., Dirschinger J., Schühlen H., Schomig A., Kastrati A.: Inflammatory response after intervention assessed by serial C-reactive protein measurements correlates with restenosis in patients treated with coronary stenting. *Am. Heart J.*, 2005; 150: 344–350
- [28] Dibra A., Ndrepepa G., Mehilli J., Dirschinger J., Pache J., Schühlen H., Schomig A., Kastrati A.: Comparison of C-reactive protein levels before and after coronary stenting and restenosis among patients treated with sirolimus-eluting versus bare metal stents. *Am. J. Cardiol.*, 2005; 95: 1238–1240
- [29] Douglas J.S. Jr., Holmes D.R. Jr., Kereiakes D.J., Grines C.L., Block E., Ghazzal Z.M., Morris D.C., Liberman H., Parker K., Jurkovicz C., Murrah N., Foster J., Hyde P., Mancini G.B., Weintraub W.S., Cilostazol for Restenosis Trial (CREST) Investigators: Coronary stent restenosis in patients treated with cilostazol. *Circulation*, 2005; 112: 2826–2832
- [30] Drachman D.E., Simon D.I.: Inflammation as a mechanism and therapeutic target for in-stent restenosis. *Curr. Atheroscler. Rep.*, 2005; 7: 44–49
- [31] Dudek D.: Rola indukowanej syntazy tlenu azotu w doświadczalnej angioplastyce. Praca doktorska. Wydział Lekarski Collegium Medicum Uniwersytetu Jagiellońskiego, Kraków 1997
- [32] Dudek D., Legutko J., Dubiel J.S.: Mechanizmy restenozy po angioplastyce i po wszczępieniu stentu. *Folia Cardiol.*, 2000; 7(Supl.C): C9–C16
- [33] Eisenstein E.L., Anstrom K.J., Kong D.F., Shaw L.K., Tuttle R.H., Mark D.B., Kramer J.M., Harrington R.A., Matchar D.B., Kandzari D.E., Peterson E.D., Schulman K.A., Califf R.M.: Clopidogrel use and long-term clinical outcomes after drug-eluting stent implantation. *JAMA*, 2007; 297: 159–168
- [34] Ellis S.G., Roubin G.S., Wilentz J., Douglas J.S. Jr., King S.B. 3rd.: Effect of 18- to 24-hour heparin administration for prevention of restenosis after uncomplicated coronary angioplasty. *Am. Heart J.*, 1989; 117: 777–782
- [35] Emanuelsson H., Beatt K.J., Bagger J.P., Balcon R., Heikkilä J., Piessens J., Schaeffer M., Suryapranata H., Foegh M.: Long-term effects of angiotensin treatment in coronary angioplasty. Reduction of clinical events but not angiographic restenosis. *Circulation*, 1995; 91: 1689–1696
- [36] The EPISTENT Investigators: Randomised placebo-controlled and balloon-angioplasty-controlled trial to assess safety of coronary stenting with use of platelet glycoprotein-IIb/IIIa blockade. Evaluation of platelet IIb/IIIa inhibitor for stenting. *Lancet*, 1998; 352: 87–92
- [37] Fajadet J., Wijns W., Laarman G.J., Kuck K.H., Ormiston J., Munzel T., Popma J.J., Fitzgerald P.J., Bonan R., Kuntz R.E., ENDEAVOR II Investigators: Randomized, double-blind, multicenter study of the Endeavor zotarolimus-eluting phosphorylcholine-encapsulated stent for treatment of native coronary artery lesions: clinical and angiographic results of the ENDEAVOR II trial. *Circulation*, 2006; 114: 798–806
- [38] Farb A., Sangiorgi G., Carter A.J., Walley V.M., Edwards W.D., Schwartz R.S., Virmani R.: Pathology of acute and chronic coronary stenting in humans. *Circulation*, 1999; 99: 44–52
- [39] Farb A., Weber D.K., Kolodgie F.D., Burke A.P., Virmani R.: Morphological predictors of restenosis after coronary stenting in humans. *Circulation*, 2002; 105: 2974–2980
- [40] Faxon D.P., Sanborn T.A., Haudenschild C.C., Ryan T.J.: Effect of antiplatelet therapy on restenosis after experimental angioplasty. *Am. J. Cardiol.*, 1984; 53: 72C–76C
- [41] Faxon D.P., Spiro T.E., Minor S., Cote G., Douglas J., Gottlieb R., Califf R., Dorosti K., Topol E., Gordon J.B.: Low molecular weight heparin in prevention of restenosis after angioplasty. Results of Enoxaparin Restenosis (ERA) Trial. *Circulation*, 1994; 90: 908–914
- [42] Feldman L.J., Aguirre L., Ziol M., Bridou J.P., Nevo N., Michel J.B., Steg P.G.: Interleukin-10 inhibits intimal hyperplasia after angioplasty or stent implantation in hypercholesterolemic rabbits. *Circulation*, 2000; 101: 908–916
- [43] Fischman D.L., Leon M.B., Baim D.S., Schatz R.A., Savage M.P., Penn I., Detre K., Veltri L., Ricci D., Nobuyoshi M., Cleman M., Heuser R., Almond D., Teirstein P.S., Fish R.D., Colombo A., Brinker J., Moses J., Shaknovich A., Hirshfeld J., Bailey S., Ellis S., Rake R., Goldberg S.: A randomized comparison of coronary-stent placement and balloon angioplasty in the treatment of coronary artery disease. *N. Engl. J. Med.*, 1994; 331: 496–501
- [44] Fishman J.A., Ryan G.B., Karnovsky M.J.: Endothelial regeneration in the rat carotid artery and the significance of endothelial denudation in the pathogenesis of myointimal thickening. *Lab. Invest.*, 1975; 32: 339–351
- [45] Forrester J.S., Fishbein M., Helfant R., Fagin J.: A paradigm for restenosis based on cell biology: clues for the development of new preventive therapies. *J. Am. Coll. Cardiol.*, 1991; 17: 758–769
- [46] Fukuda D., Shimada K., Tanaka A., Kawarabayashi T., Yoshiyama M., Yoshikawa J.: Circulating monocytes and in-stent neointima after coronary stent implantation. *J. Am. Coll. Cardiol.*, 2004; 43: 18–23
- [47] Garcia-Touchard A., Henry T.D., Sangiorgi G., Spagnoli L.G., Mauriello A., Conover C., Schwartz R.S.: Extracellular proteases in atherosclerosis and restenosis. *Arterioscler. Thromb. Vasc. Biol.*, 2005; 25: 1119–1127
- [48] Gaspardone A., Versaci F., Tomai F., Citone C., Proietti I., Giffre G., Skossyeva O.: C-reactive protein, clinical outcome, and restenosis rates after implantation of different drug-eluting stents. *Am. J. Cardiol.*, 2006; 97: 1311–1316
- [49] Ge L., Iakovou I., Cosgrave J., Chieffo A., Montorfano M., Michev I., Airolidi F., Carlino M., Melzi G., Sangiorgi G.M., Corvaja N., Colombo A.: Immediate and mid-term outcomes of sirolimus-eluting stent implantation for chronic total occlusions. *Eur. Heart J.*, 2005; 26: 1056–1062
- [50] Ge L., Iakovou I., Sangiorgi G.M., Chieffo A., Melzi G., Cosgrave J., Montorfano M., Michev I., Airolidi F., Carlino M., Corvaja N., Colombo A.: Treatment of saphenous vein graft lesions with drug-eluting stents: immediate and midterm outcome. *J. Am. Coll. Cardiol.*, 2005; 45: 989–994
- [51] Gil R., Witkowski A., Rużyło W.: Przeszkórna angioplastyka wieńcowa w Polsce. Historia i terażniejszość. Strona internetowa Sekcji Kardiologii Inwazyjnej Polskiego Towarzystwa Kardiologicznego. <http://www.kardiologaiwazyjna.pl/mod/archiwum/2407,przeszkorna,angioplastyka,wieńcowa.html> (31.12.2006)
- [52] Glagov S., Weisenberg E., Zarins C.K., Stankunavicius R., Kolettis G.J.: Compensatory enlargement of human atherosclerotic coronary arteries. *N. Engl. J. Med.*, 1987; 316: 1371–1375
- [53] Goldberg A., Zinder O., Zdoroviyak A., Diamond E., Lischinsky S., Gruberg L., Markiewicz W., Beyar R., Aronson D.: Diagnostic coronary angiography induces a systemic inflammatory response in patients with stable angina. *Am. Heart J.*, 2003; 146: 819–823
- [54] Gomma A.H., Hirschfield G.M., Gallimore J.R. Jr., Lowe G.D., Pepys M.B., Fox K.M.: Preprocedural inflammatory markers do not predict restenosis after successful coronary stenting. *Am. Heart J.*, 2004; 147: 1071–1077
- [55] Gotoh R., Suzuki J., Kosuge H., Kakuta T., Sakamoto S., Yoshida M., Isobe M.: E-selectin blockade decreases adventitial inflammation and attenuates intimal hyperplasia in rat carotid arteries after balloon injury. *Arterioscler. Thromb. Vasc. Biol.*, 2004; 24: 2063–2068
- [56] Gruntzig A.: Transluminal dilatation of coronary-artery stenosis. *Lancet*, 1978; 1: 263
- [57] Gruntzig A.R., Senning A., Siegenthaler W.E.: Nonoperative dilatation of coronary-artery stenosis: percutaneous transluminal coronary angioplasty. *N. Engl. J. Med.*, 1979; 301: 61–68
- [58] Hanet C., Wijns W., Michel X., Schroeder E.: Influence of balloon size and stenosis morphology on immediate and delayed elastic recoil after percutaneous transluminal coronary angioplasty. *J. Am. Coll. Cardiol.*, 1991; 18: 506–511
- [59] Hansson G.K.: Inflammation, atherosclerosis, and coronary artery disease. *N. Engl. J. Med.*, 2005; 352: 1685–1695
- [60] Harker L.A.: Role of platelets and thrombosis in mechanisms of acute occlusion and restenosis after angioplasty. *Am. J. Cardiol.*, 1987; 60: 20B–28B
- [61] Haudenschild C.C., Schwartz S.M.: Endothelial regeneration. II. Restitution of endothelial continuity. *Lab. Invest.*, 1979; 41: 407–418
- [62] Hayashi S., Watanabe N., Nakazawa K., Suzuki J., Tsumura K., Tamatani T., Sakamoto S., Isobe M.: Roles of P-selectin in inflammation, neointimal formation, and vascular remodeling in balloon-injured rat carotid arteries. *Circulation*, 2000; 102: 1710–1717
- [63] Henderson R.A., Pocock S.J., Clayton T.C., Knight R., Fox K.A., Julian D.G., Chamberlain D.A., Second Randomized Intervention Treatment of Angina (RITA-2) Trial Participants: Seven-year outcome in the RITA-2 trial: coronary angioplasty versus medical therapy. *J. Am. Coll. Cardiol.*, 2003; 42: 1161–1170
- [64] Hill R., Bagust A., Bakhai A., Dickson R., Dundar Y., Haycox A., Mujica Mota R., Reaney A., Roberts D., Williamson P., Walley T.: Coronary artery stents: a rapid systematic review and economic evaluation. *Health Technol. Assess.*, 2004; 8: 1–242

- [65] Hoffmann R., Mintz G.S., Dussaillant G.R., Popma J.J., Pichard A.D., Satler L.F., Kent K.M., Griffin J., Leon M.B.: Patterns and mechanisms of in-stent restenosis. A serial intravascular ultrasound study. *Circulation*, 1996; 94: 1247–1254
- [66] Holmes D.R. Jr., Moses J.W., Schofer J., Morice M.C., Schampaert E., Leon M.B.: Cause of death with bare metal and sirolimus-eluting stents. *Eur. Heart J.*: 2006; 27: 2815–2822
- [67] Holmes D.R. Jr., Savage M., LaBlanche J.M., Grip L., Serruys P.W., Fitzgerald P., Fischman D., Goldberg S., Brinker J.A., Zeiher A.M., Shapiro L.M., Willerson J., Davis B.R., Ferguson J.J., Popma J., King S.B. III, Lincoff A.M., Tcheng J.E., Chan R., Granett J.R., Poland M.: Results of Prevention of REStenosis with Tranilast and its Outcomes (PRESTO) trial. *Circulation*, 2002; 106: 1243–1250
- [68] Holmes D.R. Jr., Teirstein P., Satler L., Sketch M., O'Malley J., Popma J.J., Kuntz R.E., Fitzgerald P.J., Wang H., Caramanica E., Cohen S.A.: Sirolimus-eluting stents vs vascular brachytherapy for in-stent restenosis within bare-metal stents: the SISR randomized trial. *JAMA*, 2006; 295: 1264–1273
- [69] Hong M.K., Mintz G.S., Lee C.W., Park D.W., Park K.M., Lee B.K., Kim Y.H., Song J.M., Han K.H., Kang D.H., Cheong S.S., Song J.K., Kim J.J., Park S.W., Park S.J.: Late stent malapposition after drug-eluting stent implantation: an intravascular ultrasound analysis with long-term follow-up. *Circulation*, 2006; 113: 414–419
- [70] Hoshida S., Nishino M., Takeda T., Tanouchi J., Yamada Y., Hori M.: A persistent increase in C-reactive protein is a risk factor for restenosis in patients with stable angina who are not receiving statins. *Atherosclerosis*, 2004; 173: 285–290
- [71] Inoue T., Hoshi K., Yaguchi I., Iwasaki Y., Takayanagi K., Morooka S.: Serum levels of circulating adhesion molecules after coronary angioplasty. *Cardiology*, 1999; 91: 236–242
- [72] Inoue T., Sohma R., Miyazaki T., Iwasaki Y., Yaguchi I., Morooka S.: Comparison of activation process of platelets and neutrophils after coronary stent implantation versus balloon angioplasty for stable angina pectoris. *Am. J. Cardiol.*, 2000; 86: 1057–1062
- [73] Ip J.H., Fuster V., Israel D., Badimon L., Badimon J., Chesebro J.H.: The role of platelets, thrombin and hyperplasia in restenosis after coronary angioplasty. *J. Am. Coll. Cardiol.*, 1991; 17(6 Suppl.B): 77B–88B
- [74] Jeong W.K., Jeong M.H., Kim K.H., Lee S.R., Park O.Y., Yum J.H., Kim J.H., Kim W., Rhew J.Y., Ahn Y.K., Cho J.G., Ahn B.H., Suh S.P., Park J.C., Kim S.H., Kang J.C.: An elevated value of C-reactive protein is the only predictive factor of restenosis after percutaneous coronary intervention. *Korean J. Intern. Med.*, 2003; 18: 154–160
- [75] Joner M., Finn A.V., Farb A., Mont E.K., Kolodgie F.D., Ladich E., Kutys R., Skorija K., Gold H.K., Virmani R.: Pathology of drug-eluting stents in humans: delayed healing and late thrombotic risk. *J Am Coll Cardiol.*, 2006; 48: 193–202
- [76] Kaiser C., Brunner-La Rocca H.P., Buser P.T., Bonetti P.O., Osswald S., Linka A., Bernheim A., Zutter A., Zellweger M., Grize L., Pfisterer M.E., BASKET Investigators: Incremental cost-effectiveness of drug-eluting stents compared with a third-generation bare-metal stent in a real-world setting: randomised Basel Stent Kosten Effektivitats Trial (BASKET). *Lancet*, 2005; 366: 921–929
- [77] Kandzari D.E., Leon M.B., Popma J.J., Fitzgerald P.J., O'Shaughnessy C., Ball M.W., Turco M., Applegate R.J., Gurbel P.A., Midei M.G., Badre S.S., Mauri L., Thompson K.P., LeNarz L.A., Kuntz R.E., ENDEAVOR III Investigators: Comparison of zotarolimus-eluting and sirolimus-eluting stents in patients with native coronary artery disease: a randomized controlled trial. *J. Am. Coll. Cardiol.*, 2006; 48: 2440–2447
- [78] Kastrati A., Mehilli J., von Beckerath N., Dibra A., Hausleiter J., Pache J., Schuhen H., Schmitt C., Dirschinger J., Schomig A., ISAR-DESIRE Study Investigators: Sirolimus-eluting stent or paclitaxel-eluting stent vs balloon angioplasty for prevention of recurrences in patients with coronary in-stent restenosis: a randomized controlled trial. *JAMA*, 2005; 293: 165–171
- [79] Kelbaek H., Thuesen L., Helqvist S., Klovgaard L., Jorgensen E., Aljabbari S., Saunamaki K., Krusell L.R., Jensen G.V., Botker H.E., Lassen J.F., Andersen H.R., Thayssen P., Galloe A., van Weert A., SCANDSTENT Investigators: The Stenting Coronary Arteries in Non-stress/benestent Disease (SCANDSTENT) trial. *J. Am. Coll. Cardiol.*, 2006; 47: 449–455
- [80] Kimura T., Kaburagi S., Tamura T., Yokoi H., Nakagawa Y., Yokoi H., Hamasaki N., Nosaka H., Nobuyoshi M., Mintz G.S., Popma J.J., Leon M.B.: Remodeling of human coronary arteries undergoing coronary angioplasty or atherectomy. *Circulation*, 1997; 96: 475–483
- [81] Koziański M., Jabłoński M., Sukiennik A., Białoszyński T., Surman D., Kubica J.: Tętniak prawej tętnicy wieńcowej po implantacji stentu pokrywanego paklitaksem. *Folia Cardiol.*, 2005; 12: 873–878
- [82] Koziański M., Krzewina-Kowalska A., Kubica J., Żbikowska-Gotz M., Dymek G., Piasecki R., Sukiennik A., Grzešek G., Bogdan M., Chojnicki M., Dziedziczko A., Sypniewska G.: Percutaneous coronary intervention triggers a systemic inflammatory response in patients treated for in-stent restenosis – comparison with stable and unstable angina. *Inflamm. Res.*, 2005; 54: 187–193
- [83] Koziański M., Kubica J.: Odpowiedź zapalna wywołana angioplastyką wieńcową – mechanizm i znaczenie. *Kardiol. Pol.*, 2006; 64: 771–774
- [84] Koziański M., Kubica J., Sukiennik A., Krzewina-Kowalska A., Żółkiewska T., Kubica A., Bogdan M., Kochman W., Chojnicki M., Raczak G.: Wpływ rodzaju i objętości wybranych niejonowych środków cieniujących na odpowiedź zapalną u pacjentów poddanych angioplastyce wieńcowej. *Folia Cardiol.*, 2005; 12: 740–751
- [85] Koziański M., Kubica J., Sukiennik A., Piasecki R., Radomski M., Kochman W., Raczak G., Grzešek G., Bogdan M., Rychter M.: Wpływ wielkości urazu naczyń zwiazanego z implantacją stentu na odpowiedź zapalną. *Folia Cardiol.*, 2005; 12: 481–492
- [86] Koziański M., Sukiennik A., Kubica J., Krzewina-Kowalska A., Kubica A., Bogdan M., Grzešek G., Kochman W., Chojnicki M., Bojarski G., Król A.: Porównanie okołozabiegowych stężeń wybranych białek ostrej fazy u chorych na cukrzycę typu 2 i u osób bez cukrzycy poddanych elektrycznej implantacji stentu do tętnicy wieńcowej. *Folia Cardiol.*, 2006; 13: 223–233
- [87] Krzewina-Kowalska A., Kubica J., Koziański M., Piasecki R., Berent B., Bogdan M., Grzešek G., Sukiennik A., Radomski M., Grąbczewska Z., Odroważ-Sypniewska G.: Wybrane białka ostrej fazy u pacjentów poddanych angioplastyce wieńcowej. *Folia Cardiol.*, 2003; 10: 733–742
- [88] Kubica J., Koziański M., Krzewina-Kowalska A., Żbikowska-Gotz M., Dymek G., Sukiennik A., Piasecki R., Bogdan M., Grzešek G., Chojnicki M., Dziedziczko A., Sypniewska G.: Combined periprocedural evaluation of CRP and TNF- α enhances the prediction of clinical restenosis and major adverse cardiac events in patients undergoing percutaneous coronary interventions. *Int. J. Mol. Med.*, 2005; 16: 173–180
- [89] Kumar A., Hoover J.L., Simmons C.A., Lindner V., Shebuski R.J.: Remodeling and neointimal formation in the carotid artery of normal and P-selectin-deficient mice. *Circulation*, 1997; 96: 4333–4342
- [90] Lam J.Y., Chesebro J.H., Steele P.M., Dewanjee M.K., Badimon L., Fuster V.: Deep arterial injury during experimental angioplasty: relation to a positive indium-111-labeled platelet scintigram, quantitative platelet deposition and mural thrombosis. *J. Am. Coll. Cardiol.*, 1986; 8: 1380–1386
- [91] Lansky A.J., Mintz G.S., Popma J.J., Pichard A.D., Kent K.M., Satler L.F., Baim D.S., Kuntz R.E., Simonton C., Bersin R.M., Hinohara T., Fitzgerald P.J., Leon M.B.: Remodeling after directional coronary atherectomy (with and without adjunct percutaneous transluminal coronary angioplasty): a serial angiographic and intravascular ultrasound analysis from the Optimal Atherectomy Restenosis Study. *J. Am. Coll. Cardiol.*, 1998; 32: 329–337
- [92] Laskey W.K., Gellman J.: Inflammatory markers increase following exposure to radiographic contrast media. *Acta Radiol.*, 2003; 44: 498–503
- [93] Leon M.B., Abizaid A., Moses J.W.: Subgroup analysis from the Cypher clinical trials. W: *The Cypher Stent: A New Gold Standard in the Treatment of Coronary Artery Disease*. Cardiovascular Research Foundation, New York 2003: 54–57
- [94] Leon M.B., Teirstein P.S., Moses J.W., Tripuraneni P., Lansky A.J., Jani S., Wong S.C., Fish D., Ellis S., Holmes D.R., Kerieakes D., Kuntz R.E.: Localized intracoronary gamma-radiation therapy to inhibit the recurrence of restenosis after stenting. *N. Engl. J. Med.*, 2001; 344: 250–256
- [95] Libby P., Schwartz D., Brogi E., Tanaka H., Clinton S.K.: A cascade model for restenosis. A special case of atherosclerosis progression. *Circulation*, 1992; 86 (6 Suppl.): III47–52
- [96] Lincoff A.M., Kerieakes D.J., Mascelli M.A., Deckelbaum L.I., Barnathan E.S., Patel K.K., Frederick B., Nakada M.T., Topol E.J.: Abciximab suppresses the rise in levels of circulating inflammatory markers after percutaneous coronary revascularization. *Circulation*, 2001; 104: 163–167
- [97] Lincoff A.M., Popma J.J., Ellis S.G., Hacker J.A., Topol E.J.: Abrupt vessel closure complicating coronary angioplasty: clinical, angiographic and therapeutic profile. *J. Am. Coll. Cardiol.*, 1992; 19: 926–935
- [98] Liuzzo G., Buffon A., Biasucci L.M., Gallimore J.R., Caligiuri G., Vitelli A., Altamura S., Ciliberto G., Rebuzzi A.G., Crea F., Pepys M.B., Maseri A.: Enhanced inflammatory response to coronary angioplasty in patients with severe unstable angina. *Circulation*, 1998; 98: 2370–2376

- [99] Lumsden A.B., Chen C., Hughes J.D., Kelly A.B., Hanson S.R., Harker L.A.: Anti-VLA-4 antibody reduces intimal hyperplasia in the endarterectomized carotid artery in nonhuman primates. *J. Vasc. Surg.*, 1997; 26: 87–93
- [100] MacLeod D.C., Strauss B.H., de Jong M., Escaned J., Umans V.A., van Suylen R.J., Verkerk A., de Feyter P.J., Serruys P.W.: Proliferation and extracellular matrix synthesis of smooth muscle cells cultured from human coronary atherosclerotic and restenotic lesions. *J. Am. Coll. Cardiol.*, 1994; 23: 59–65
- [101] Maresta A., Balducelli M., Cantini L., Casari A., Chioin R., Fabbri M., Fontanelli A., Monici Preti P.A., Repetto S., De Servi S.: Trapidil (triazolopyrimidine), a platelet-derived growth factor antagonist, reduces restenosis after percutaneous transluminal coronary angioplasty. Results of the randomized, double-blind STARC study. *Circulation*, 1994; 90: 2710–2715
- [102] Maresta A., Balducelli M., Latini R., Bernardi G., Moccetti T., Sosa C., Barlera S., Varani E., Ribeiro da Silva E.E., Monici Preti A., Maggioni A.P., STARC II Investigators: Starc II, a multicenter randomized placebo-controlled double-blind clinical trial of trapidil for 1-year clinical events and angiographic restenosis reduction after coronary angioplasty and stenting. *Catheter. Cardiovasc. Interv.*, 2005; 64: 375–382
- [103] Marx S.O., Marks A.R.: Bench to bedside: the development of rapamycin and its application to stent restenosis. *Circulation*, 2001; 104: 852–855
- [104] Mayor S.: Drug eluting stents are safe for licensed indications, FDA panel says. *BMJ*, 2006; 333: 1235
- [105] McFadden E.P., Stabile E., Regar E., Cheneau E., Ong A.T., Kinnaird T., Suddath W.O., Weissman N.J., Torguson R., Kent K.M., Pichard A.D., Satler L.F., Waksman R., Serruys P.W.: Late thrombosis in drug-eluting coronary stents after discontinuation of antiplatelet therapy. *Lancet*, 2004; 364: 1519–1521
- [106] Mehilli J., Kastrati A., Schuhlen H., Dibra A., Dotzer F., von Beckerath N., Bollwein H., Pache J., Dirschinger J., Berger P.P., Schomig A.: Intracoronary Stenting and Antithrombotic Regimen: Is Abciximab a Superior Way to Eliminate Elevated Thrombotic Risk in Diabetics (ISAR-SWEET) Study Investigators: Randomized clinical trial of abciximab in diabetic patients undergoing elective percutaneous coronary interventions after treatment with a high loading dose of clopidogrel. *Circulation*, 2004; 110: 3627–3635
- [107] Mehran R., Dangas G., Abizaid A.S., Mintz G.S., Lansky A.J., Satler L.F., Pichard A.D., Kent K.M., Stone G.W., Leon M.B.: Angiographic patterns of in-stent restenosis: classification and implications for long-term outcome. *Circulation*, 1999; 100: 1872–1878
- [108] Meier P., Zbinden R., Togni M., Wenaweser P., Windecker S., Meier B., Seiler C.: Coronary collateral function long after drug-eluting stent implantation. *J. Am. Coll. Cardiol.*, 2007; 49: 15–20
- [109] Meurice T., Bauters C., Hermant X., Codron V., VanBelle E., McFadden E.P., Lablanche J., Bertrand M.E., Amouyel P.: Effect of ACE inhibitors on angiographic restenosis after coronary stenting (PARIS): a randomised, double-blind, placebo-controlled trial. *Lancet*, 2001; 357: 1321–1324
- [110] Mintz G.S., Popma J.J., Hong M.K., Pichard A.D., Kent K.M., Satler L.F., Leon M.B.: Intravascular ultrasound to discern device-specific effects and mechanisms of restenosis. *Am. J. Cardiol.*, 1996; 78(3A): 18–22
- [111] Mintz G.S., Popma J.J., Pichard A.D., Kent K.M., Satler L.F., Wong C., Hong M.K., Kovach J.A., Leon M.B.: Arterial remodeling after coronary angioplasty: a serial intravascular ultrasound study. *Circulation*, 1996; 94: 35–43
- [112] Mintz G.S., Shah V.M., Weissman N.J.: Regional remodeling as the cause of late stent malapposition. *Circulation*, 2003; 107: 2660–2663
- [113] Moreno R., Fernandez C., Hernandez R., Alfonso F., Angiolillo D.J., Sabate M., Escaned J., Banuelos C., Fernandez-Ortiz A., Macaya C.: Drug-eluting stent thrombosis: results from a pooled analysis including 10 randomized studies. *J. Am. Coll. Cardiol.*, 2005; 45: 954–959
- [114] Morice M.C., Serruys P.W., Sousa J.E., Fajadet J., Ban Hayashi E., Perin M., Colombo A., Schuler G., Barragan P., Guagliumi G., Molnar F., Falotico R., RAVEL Study Group: A randomized comparison of a sirolimus-eluting stent with a standard stent for coronary revascularization. *N. Engl. J. Med.*, 2002; 346: 1773–1780
- [115] Moses J.W., Leon M.B., Popma J.J., Fitzgerald P.J., Holmes D.R., O'Shaughnessy C., Caputo R.P., Kereiakes D.J., Williams D.O., Teirstein P.S., Jaeger J.L., Kuntz R.E., SIRIUS Investigators: Sirolimus-eluting stents versus standard stents in patients with stenosis in a native coronary artery. *N. Engl. J. Med.*, 2003; 349: 1315–1323
- [116] Nebeker J.R., Virmani R., Bennett C.L., Hoffman J.M., Samore M.H., Alvarez J., Davidson C.J., McKoy J.M., Rainsch D.W., Whisenant B.K., Yarnold P.R., Belknap S.M., West D.P., Gage J.E., Morse R.E., Gligoric G., Davidson L., Feldman M.D.: Hypersensitivity cases associated with drug-eluting coronary stents: a review of available cases from the Research on Adverse Drug Events and Reports (RADAR) project. *J. Am. Coll. Cardiol.*, 2006; 47: 175–181
- [117] Nordmann A.J., Briel M., Bucher H.C.: Mortality in randomized controlled trials comparing drug-eluting vs. bare metal stents in coronary artery disease: a meta-analysis. *Eur. Heart J.*, 2006; 27: 2784–2814
- [118] Ong A.T., Hoyer A., Aoki J., van Mieghem C.A., Rodriguez Granillo G.A., Sonnenschein K., Regar E., McFadden E.P., Sianos G., van der Giessen W.J., de Jaegere P.P., de Feyter P., van Domburg R.T., Serruys P.W.: Thirty-day incidence and six-month clinical outcome of thrombotic stent occlusion after bare-metal, sirolimus, or paclitaxel stent implantation. *J. Am. Coll. Cardiol.*, 2005; 45: 947–953
- [119] Park S.J., Kim Y.H., Lee B.K., Lee S.W., Lee C.W., Hong M.K., Kim J.J., Mintz G.S., Park S.W.: Sirolimus-eluting stent implantation for unprotected left main coronary artery stenosis: comparison with bare metal stent implantation. *J. Am. Coll. Cardiol.*, 2005; 45: 351–356
- [120] Park S.J., Shim W.H., Ho D.S., Raizner A.E., Park S.W., Hong M.K., Lee C.W., Choi D., Jang Y., Lam R., Weissman N.J., Mintz G.S.: A paclitaxel-eluting stent for the prevention of coronary restenosis. *N. Engl. J. Med.*, 2003; 348: 1537–1545
- [121] Pfisterer M., Brunner-La Rocca H.P., Buser P.T., Rickenbacher P., Hunziker P., Mueller C., Jeger R., Bader F., Osswald S., Kaiser C., BASKET-LATE Investigators: Late clinical events after clopidogrel discontinuation may limit the benefit of drug-eluting stents: an observational study of drug-eluting versus bare-metal stents. *J. Am. Coll. Cardiol.*, 2006; 48: 2584–2591
- [122] Popma J.J., Suntharalingam M., Lansky A.J., Heuser R.R., Speiser B., Teirstein P.S., Massullo V., Bass T., Henderson R., Silber S., von Rotkay P., Bonan R., Ho K.K., Osattin A., Kuntz R.E., Stents and Radiation Therapy (START) Investigators: Randomized trial of 90Sr/90Y beta-radiation versus placebo control for treatment of in-stent restenosis. *Circulation*, 2002; 106: 1090–1096
- [123] Raizner A.E., Oesterle S.N., Waksman R., Serruys P.W., Colombo A., Lim Y.L., Yeung A.C., van der Giessen W.J., Vandertie L., Chiu J.K., White L.R., Fitzgerald P.J., Kaluza G.L., Ali N.M.: Inhibition of restenosis with beta-emitting radiotherapy: Report of the Proliferation Reduction with Vascular Energy Trial (PREVENT). *Circulation*, 2000; 102: 951–958
- [124] Rentrop K.P., Blanke H., Karsch K.R., Kreuzer H.: Initial experience with transluminal recanalization of the recently occluded infarct-related coronary artery in acute myocardial infarction – comparison with conventionally treated patients. *Clin. Cardiol.*, 1979; 2: 92–105
- [125] Rittersma S.Z., de Winter R.J., Koch K.T., Schotborgh C.E., Bax M., Heyde G.S., van Straalen J.P., Mulder K.J., Tijssen J.G., Sanders G.T., Piek J.J.: Preprocedural C-reactive protein is not associated with angiographic restenosis or target lesion revascularization after coronary artery stent placement. *Clin. Chem.*, 2004; 50: 1589–1596
- [126] Rogers C., Edelman E.R.: Endovascular stent design dictates experimental restenosis and thrombosis. *Circulation*, 1995; 91: 2995–3001
- [127] Rogers C., Welt F.G., Karnovsky M.J., Edelman E.R.: Monocyte recruitment and neointimal hyperplasia in rabbits. Coupled inhibitory effects of heparin. *Arterioscler. Thromb. Vasc. Biol.*, 1996; 16: 1312–1318
- [128] Rowinsky E.K., Donehower R.C.: Paclitaxel (taxol). *N. Engl. J. Med.*, 1995; 332: 1004–1014
- [129] Rzeszutko Ł.: Zjawisko restenozji (nawrotu zwężenia) po angioplastyce wieńcowej. W: Czy zjawisko restenozji nadal limituje skuteczność angioplastyki wieńcowej?, red.: Dudek D., Rzeszutko Ł., Krakowskie Wydawnictwo Medyczne, Kraków 2003, 9–15
- [130] Saadeddin S.M., Habbab M.A.: Percutaneous coronary intervention in the context of systemic inflammation: more injury and worse outcome. *Med. Sci. Monit.*, 2003; 9(8): RA193–197
- [131] Sabate M., Jimenez-Quevedo P., Angiolillo D.J., Gomez-Hospital J.A., Alfonso F., Hernandez-Antolin R., Goicolea J., Banuelos C., Escaned J., Moreno R., Fernandez C., Fernandez-Aviles F., Macaya C., DIABETES Investigators: Randomized comparison of sirolimus-eluting stent versus standard stent for percutaneous coronary revascularization in diabetic patients: the diabetes and sirolimus-eluting stent (DIABETES) trial. *Circulation*, 2005; 112: 2175–2183
- [132] Sanchez-Margalet V., Cubero J.M., Martin-Romero C., Cubero J., Cruz-Fernandez J.M., Goberna R.: Inflammatory response to coronary stent implantation in patients with unstable angina. *Clin. Chem. Lab. Med.*, 2002; 40: 769–774

- [133] Schwartz L., Bourassa M.G., Lesperance J., Aldridge H.E., Kazim F., Salvatori V.A., Henderson M., Bonan R., David P.R.: Aspirin and dipyridamole in the prevention of restenosis after percutaneous transluminal coronary angioplasty. *N. Engl. J. Med.*, 1988; 318: 1714–1719
- [134] Segev A., Kassam S., Buller C.E., Lau H.K., Sparkes J.D., Connelly P.W., Seidelin P.H., Natarajan M.K., Cohen E.A., Strauss B.H.: Pre-procedural plasma levels of C-reactive protein and interleukin-6 do not predict late coronary angiographic restenosis after elective stenting. *Eur. Heart J.*, 2004; 25: 1029–1035
- [135] Serruys P.W., Degertekin M., Tanabe K., Abizaid A., Sousa J.E., Colombo A., Guagliumi G., Wijns W., Lindeboom W.K., Ligthart J., de Feyter P.J., Morice M.C., RAVEL Study Group: Intravascular ultrasound findings in the multicenter, randomized, double-blind RAVEL (RAnimized study with the sirolimus-eluting VELOCITY balloon-expandable stent in the treatment of patients with *de novo* native coronary artery Lesions) trial. *Circulation*, 2002; 106: 798–803
- [136] Serruys P.W., de Jaegere P., Kiemeneij F., Macaya C., Rutsch W., Heyndrickx G., Emanuelsson H., Marco J., Legrand V., Materne P., Belardi J., Sigwart U., Colombo A., Goy J.J., van den Heuvel P., Delcan J., Morel M.A.: A comparison of balloon-expandable-stent implantation with balloon angioplasty in patients with coronary artery disease. Benestent Study Group. *N. Engl. J. Med.*, 1994; 331: 489–495
- [137] Serruys P.W., Ormiston J.A., Sianos G., Sousa J.E., Grube E., den Heijer P., de Feyter P., Buszman P., Schomig A., Marco J., Polonski L., Thuesen L., Zeiher A.M., Bett J.H., Suttorp M.J., Glogar H.D., Pitney M., Wilkins G.T., Whitbourn R., Veldhof S., Miquel K., Johnson R., Coleman L., Virmani R., ACTION Investigators: Actinomycin-eluting stent for coronary revascularization: a randomized feasibility and safety study: the ACTION trial. *J. Am. Coll. Cardiol.*, 2004; 44: 1363–1367
- [138] Shiraki T., Takamura T., Kajiyama A., Oka T., Saito D.: Effect of short-term administration of high dose L-arginine on restenosis after percutaneous transluminal coronary angioplasty. *J. Cardiol.*, 2004; 44: 13–20
- [139] Sigwart U., Puel J., Mirkovitch V., Joffre F., Kappenberger L.: Intravascular stents to prevent occlusion and restenosis after transluminal angioplasty. *N. Engl. J. Med.*, 1987; 316: 701–706
- [140] Silber S., Albertsson P., Aviles F.F., Camici P.G., Colombo A., Hamm C., Jorgensen E., Marco J., Nordrehaug J.E., Ruzyllo W., Urban P., Stone G.W., Wijns W.: Guidelines for percutaneous coronary interventions: the task force for percutaneous coronary interventions of the European Society of Cardiology. *Eur. Heart J.*, 2005; 26: 804–847
- [141] Stabile E., Escobar E., Weigold G., Weissman N.J., Satler L.F., Pichard A.D., Suddath W.O., Kent K.M., Waksman R.: Marked malapposition and aneurysm formation after sirolimus-eluting coronary stent implantation. *Circulation*, 2004; 110: e47–e48
- [142] Steele P.M., Chesebro J.H., Stanson A.W., Holmes D.R. Jr., Dewanjee M.K., Badimon L., Fuster V.: Balloon angioplasty. Natural history of the pathophysiological response to injury in a pig model. *Circ. Res.*, 1985; 57: 105–112
- [143] Stone G.W., Ellis S.G., Cannon L., Mann J.T., Greenberg J.D., Spriggs D., O'Shaughnessy C.D., DeMaio S., Hall P., Popma J.J., Koglin J., Russell M.E., TAXUS V Investigators: Comparison of a polymer-based paclitaxel-eluting stent with a bare metal stent in patients with complex coronary artery disease: a randomized controlled trial. *JAMA*, 2005; 294: 1215–1223
- [144] Stone G.W., Ellis S.G., Cox D.A., Hermiller J., O'Shaughnessy C., Mann J.T., Turco M., Caputo R., Bergin P., Greenberg J., Popma J.J., Russell M.E., TAXUS-IV Investigators: A polymer-based, paclitaxel-eluting stent in patients with coronary artery disease. *N. Engl. J. Med.*, 2004; 350: 221–231
- [145] Stone G.W., Ellis S.G., O'Shaughnessy C.D., Martin S.L., Satler L., McGarry T., Turco M.A., Kereiakes D.J., Kelley L., Popma J.J., Russell M.E., TAXUS V ISR Investigators: Paclitaxel-eluting stents vs vascular brachytherapy for in-stent restenosis within bare-metal stents: the TAXUS V ISR randomized trial. *JAMA*, 2006; 295: 1253–1263
- [146] Stone G.W., Rutherford B.D., McConahay D.R., Johnson W.L., Giorgi L.V., Ligon R.W., Hartzler G.O.: A randomized trial of corticosteroids for the prevention of restenosis in 102 patients undergoing repeat coronary angioplasty. *Cathet. Cardiovasc. Diagn.*, 1989; 18: 227–231
- [147] Tanabe K., Serruys P.W., Degertekin M., Grube E., Guagliumi G., Urbaszek W., Bonnier J., Lablanche J.M., Siminiak T., Nordrehaug J., Figulla H., Drzewiecki J., Banning A., Hauptmann K., Dudek D., Bruining N., Hamers R., Hoye A., Ligthart J.M., Disco C., Koglin J., Russell M.E., Colombo A., TAXUS II Study Group: Incomplete stent apposition after implantation of paclitaxel-eluting stents or bare metal stents: insights from the randomized TAXUS II trial. *Circulation*, 2005; 111: 900–905
- [148] Teirstein P.S., Massullo V., Jani S., Popma J.J., Mintz G.S., Russo R.J., Schatz R.A., Guarneri E.M., Steuteran S., Morris N.B., Leon M.B., Tripuraneni P.: Catheter-based radiotherapy to inhibit restenosis after coronary stenting. *N. Engl. J. Med.*, 1997; 336: 1697–1703
- [149] Toutouzas K., Colombo A., Stefanadis C.: Inflammation and restenosis after percutaneous coronary interventions. *Eur. Heart J.*, 2004; 25: 1679–1687
- [150] Usui M., Egashira K., Ohtani K., Kataoka C., Ishibashi M., Hiasa K., Katoh M., Zhao Q., Kitamoto S., Takeshita A.: Anti-monocyte chemoattractant protein-1 gene therapy inhibits restenotic changes (neointimal hyperplasia) after balloon injury in rats and monkeys. *FASEB J.*, 2002; 16: 1838–1840
- [151] Valgimigli M., van Mieghem C.A., Ong A.T., Aoki J., Granillo G.A., McFadden E.P., Kappetein A.P., de Feyter P.J., Smits P.C., Regar E., Van der Giessen W.J., Sianos G., de Jaegere P., Van Domburg R.T., Serruys P.W.: Short- and long-term clinical outcome after drug-eluting stent implantation for the percutaneous treatment of left main coronary artery disease: insights from the Rapamycin-Eluting and Taxus Stent Evaluated At Rotterdam Cardiology Hospital registries (RESEARCH and T-SEARCH). *Circulation*, 2005; 111: 1383–1389
- [152] Versaci F., Gasparone A., Tomai F., Ribichini F., Russo P., Proietti I., Ghini A.S., Ferrero V., Chiariello L., Gioffre P.A., Romeo F., Crea F.: Immunosuppressive Therapy for the Prevention of Restenosis after Coronary Artery Stent Implantation (IMPRESS Study). *J. Am. Coll. Cardiol.*, 2002; 40: 1935–1942
- [153] Virmani R., Guagliumi G., Farb A., Musumeci G., Grieco N., Motta T., Mihalsik L., Tespili M., Valsecchi O., Kolodgie F.D.: Localized hypersensitivity and late coronary thrombosis secondary to a sirolimus-eluting stent should we be cautious? *Circulation*, 2004; 109: 701–705
- [154] Vivekananthan D.P., Bhatt D.L., Chew D.P., Zidar F.J., Chan A.W., Moliterno D.J., Ellis S.G., Topol E.J.: Effect of clopidogrel pretreatment on periprocedural rise in C-reactive protein after percutaneous coronary intervention. *Am. J. Cardiol.*, 2004; 94: 358–360
- [155] Waksman R., Ajani A.E., Pichard A.D., Torgerson P., Pinnow E., Canos D., Satler L.F., Kent K.M., Kuchulakanti P., Pappas C., Gambone L., Weissman N., Abbott M.C., Lindsay J.: Oral rapamycin to inhibit restenosis after stenting of *de novo* coronary lesions: the Oral Rapamune to Inhibit Restenosis (ORBIT) study. *J. Am. Coll. Cardiol.*, 2004; 44: 1386–1392
- [156] Waksman R., Ajani A.E., White R.L., Chan R.C., Satler L.F., Kent K.M., Pichard A.D., Pinnow E.E., Bui A.B., Ramee S., Teirstein P., Lindsay J.: Intravascular gamma radiation for in-stent restenosis in saphenous-vein bypass grafts. *N. Engl. J. Med.*, 2002; 346: 1194–1199
- [157] Waksman R., Raizner A.E., Yeung A.C., Lansky A.J., Vandertie L.: Use of localised intracoronary beta radiation in treatment of in-stent restenosis: the INHIBIT randomised controlled trial. *Lancet*, 2002; 359: 551–557
- [158] Waksman R., White R.L., Chan R.C., Bass B.G., Geirlich L., Mintz G.S., Satler L.F., Mehran R., Serruys P.W., Lansky A.J., Fitzgerald P., Bhargava B., Kent K.M., Pichard A.D., Leon M.B.: Intracoronary gamma-radiation therapy after angioplasty inhibits recurrence in patients with in-stent restenosis. *Circulation*, 2000; 101: 2165–2171
- [159] Wallentin L., Lagerqvist B., Husted S., Kontny F., Stahle E., Swahn E.: Outcome at 1 year after an invasive compared with a non-invasive strategy in unstable coronary-artery disease: the FRISC II invasive randomised trial. FRISC II Investigators. *Lancet*, 2000; 356: 9–16
- [160] Walter D.H., Fichtlscherer S., Sellwig M., Auch-Schwelk W., Schachinger V., Zeiher A.M.: Preprocedural C-reactive protein levels and cardiovascular events after coronary stent implantation. *J. Am. Coll. Cardiol.*, 2001; 37: 839–846
- [161] Wang K., Zhou X., Zhou Z., Mal N., Fan L., Zhang M., Lincoff A.M., Plow E.F., Topol E.J., Penn M.S.: Platelet, not endothelial, P-selectin is required for neointimal formation after vascular injury. *Arterioscler. Thromb. Vasc. Biol.*, 2005; 25: 1584–1589
- [162] Wang T.H., Bhatt D.L., Topol E.J.: Aspirin and clopidogrel resistance: an emerging clinical entity. *Eur. Heart J.*, 2006; 27: 647–654
- [163] Weaver W.D., Simes R.J., Betriu A., Grines C.L., Zijlstra F., Garcia E., Grinfeld L., Gibbons R.J., Ribeiro E.E., DeWood M.A., Ribichini F.: Comparison of primary coronary angioplasty and intravenous thrombolytic therapy for acute myocardial infarction: a quantitative review. *JAMA*, 1997; 278: 2093–2098
- [164] Welt F.G., Edelman E.R., Simon D.I., Rogers C.: Neutrophil, not macrophage, infiltration precedes neointimal thickening in balloon-injured arteries. *Arterioscler. Thromb. Vasc. Biol.*, 2000; 20: 2553–2558
- [165] Welt F.G., Rogers C.: Inflammation and restenosis in the stent era. *Arterioscler. Thromb. Vasc. Biol.*, 2002; 22: 1769–1776

[166] Yeo E.L., Sheppard J.A., Feuerstein I.A.: Role of P-selectin and leukocyte activation in polymorphonuclear cell adhesion to surface adherent activated platelets under physiologic shear conditions (an injury vessel wall model). *Blood*, 1994; 83: 2498–2507

[167] Zhou Z., Penn M.S., Forudi F., Zhou X., Tarakji K., Topol E.J., Lincoff A.M., Wang K.: Administration of recombinant P-selectin glycoprotein ligand Fc fusion protein suppresses inflammation and neointimal formation in Zucker diabetic rat model. *Arterioscler. Thromb. Vasc. Biol.*, 2002; 22: 1598–1603