

Received: 2004.07.29
 Accepted: 2004.11.03
 Published: 2004.11.09

Udział wirusa Epsteina-Barr w patogenezie toczenia rumieniowatego układowego i chorób nerek

Potential role of the Epstein-Barr virus in the pathogenesis of systemic lupus erythematosus and kidney diseases

Bogna Roszkowiak, Zofia I. Niemir

Pracownia Nefrologii Molekularnej, Katedra i Klinika Nefrologii, Transplantologii i Chorób Wewnętrznych Akademii Medycznej im. K. Marcinkowskiego w Poznaniu

Streszczenie

Wirus Epsteina-Barr (EBV) budzi zainteresowanie nie tylko ze względu na swoje szerokie rozpowszechnienie i zdolność do indukcji chorób rozrostowych. DNA EBV może przybierać postać episomalną, charakterystyczną dla stanów latencji lub postać liniową, związaną z lityczną, aktywną fazą zakażenia. Ekspresja ograniczonej liczby antygenów wirusowych w okresie latencji jest strategią wirusa służącą uniknięciu odpowiedzi immunologicznej gospodarza. Antygeny wirusowe charakterystyczne zarówno dla fazy litycznej, jak i latentnej są celem swoistych limfocytów T: CD8⁺ i CD4⁺. Zaburzenia mechanizmów odpowiedzi humoralnej i komórkowej na zakażenie EBV mogą się przyczyniać do rozwoju oraz wzmagać przebieg zarówno wtórnych, jak i pierwotnych nefropatii.

Słowa kluczowe:

wirus Epsteina-Barr (EBV) • genom EBV • lityczna i latentna faza zakażenia • przeciwciała • limfocyty T cytotoksyczne • toczeń rumieniowaty układowy • kłębuszkowe zapalenia nerek • śródmiąższowe zapalenia nerek

Summary

Epstein-Barr virus (EBV) is mainly regarded as a tumorigenic agent widely distributed in the adult population. Recent results also indicate its potential role in systemic autoimmune diseases as well as in renal disorders. This is thought to be due to the virus's capacity to invade B cells and change from the lytic linear form to the circular latent one, which allows restriction in its gene expression array. In this way the virus avoids recognition by CD4⁺ and CD8⁺ cells and escapes immunological control. Defective control of lytic and/or latent EBV infection may contribute to the development of systemic or renal pathology.

Key words:

Epstein-Barr virus (EBV) • EBV genome • lytic and latent phase of infection • antibodies • cytotoxic T cells • systemic lupus erythematosus • glomerulonephritis • interstitial nephritis

Full-text PDF: http://www.phmd.pl/pub/phmd/vol_58/6580.pdf

Word count: 3978

Tables: –

Figures: 2

References: 42

Adres autorki:

dr hab. n. med. Zofia I. Niemir, Pracownia Nefrologii Molekularnej, Katedra i Klinika Nefrologii, Transplantologii i Chorób Wewnętrznych AM, ul. S. Przybyszewskiego 49, 60-355 Poznań; e-mail: zniemir@usoms.poznan.pl

WPROWADZENIE

Wirus Epsteina-Barr (EBV) jest szeroko rozpowszechniony na świecie. Ocenia się, że prawie 90% populacji dorosłych przeżyło zakażenie tym wirusem [2,20,25,32]. Wzrost zainteresowania EBV wynika przede wszystkim z jego możliwości działania onkogenego [2,9,12,13,25,27,31,38]. Wyniki badań ostatnich lat sugerują jednak również udział EBV w patogenezie tocznia rumieniowatego układu (SLE – systemic lupus erythematosus) [10,16,18,19,23,30,37,39,42] oraz różnych postaci morfologicznych kłębuszkowych zapaleń nerek (k.z.n.) [17, 34].

CHARAKTERYSTYKA WIRUSA EPSTEINA-BARR

EBV, określane nazwą *human herpesvirus-4*, należy do jednych z najpowszechniej występujących wirusów u ludzi. Należy do rodziny *Herpesviridae*, podrodziny *Gammaherpesvirinae* [20]. Jest wirusem DNA o symetrii ikosaedralnej, składa się ze 162 trójkątnych kapsomerów o średnicy 100 nm. Zawiera glikoproteinową otoczkę, pochodzącą z błony komórkowej żywiciela. DNA wirusa o długości 172 kilo par zasad (kpz) wystarcza do kodowania 100-200 protein [2]. Wyodrębniono dwa typy EBV: typ A i typ B. Różnice w zakresie struktury wirusa dotyczą głównie genu kodującego antygen jądrowy 1 (EBNA-1 – EBV nuclear antigen-1). Bardziej rozpowszechniony na świecie jest typ A. Wydaje się, że typ B ma mniejszą zdolność do transformacji limfocytów B [38].

Wirusowe DNA EBV może przybierać postać liniową lub episomalną. Postać episomalna jest charakterystyczna dla stanów latencji. Postać liniowa jest obecna w aktywnej, tzn. litycznej fazie zakażenia EBV. Stan latencji charakteryzuje się ograniczoną ekspresją antygenów wirusowych m.in. antygenów jądrowych z rodziny EBNA: EBNA-1, EBNA-2, EBNA-3A, EBNA-3B, EBNA-3C, EBNA-LP (EBNA-leader protein), LMP-1 (latent membrane protein-1), LMP-2, LMP-2a oraz EBER (EBV encoded RNA)-1 i EBER-2 [7]. Z fazą lityczną wiąże się aktywacja wielu genów związanych z antygenami wczesnymi (EA – early antigen) i otoczki oraz ekspresja genu *ZEBRA* (Z EBV transcription activator), który jest bezpośrednim aktywatorem transkrypcji [32]. Aktywatorami transkrypcji, które również mają znaczenie w przejściu wirusa w fazę lityczną są białka BZLF1 lub BRLF1 [32]. Mechanizmy stymulujące proliferację komórkową mogą prowadzić do powstawania procesów rozrostowych. Analiza ekspresji białek EBV stwierdzanych u chorych z różnymi nowotworami doprowadziła do wyróżnienia czterech okresów latencji [13,29,38]. Wirus wiąże się z każdą komórką mającą receptor reagujący swoiście z glikoproteinami otoczki wirusa. Receptor ten, oznaczony CD21, jest jednocześnie receptorem składowej C3d komplementu. Receptor CD21 znajduje się m.in. na limfocytach B i komórkach nabłonka [22]. Glikoproteiną, z pomocą której EBV wiąże się z CD21 jest glikoproteina otoczki wirusa gp350/220 [35]. Połączenie wirusa z komórką gospodarza jest dodatkowo uzależnione od obecności wirusowych glikoprotein gp25, gp85, gp42. Stwierdzono, że przeciwciała przeciw gp85 uniemożliwiają wnikanie EBV do limfocytów B. Przeciwciała skierowane przeciw gp42 zapobiegają wnikaniu EBV do limfocytów B, natomiast nie hamują fuzji wirusa z komórkami nabłonka. W internalizacji wirusa do komórek odgrywa-

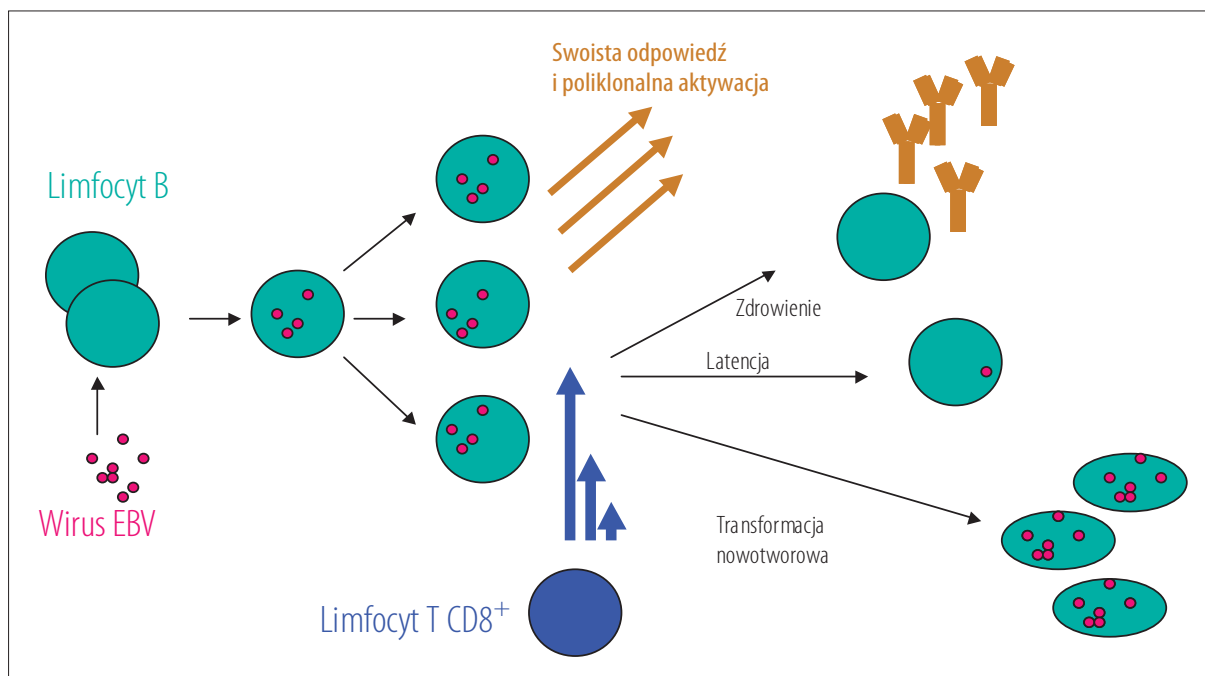
ją też rolę antygeny zgodności tkankowej HLA-DR, HLA-DQ, HLA-DP [35].

Znaczenie limfocytów B i komórek nabłonkowych w pierwotnej infekcji EBV było przedmiotem licznych badań. Interesujące obserwacje dotyczą chorych na agammaglobulinemię związaną z chromosomem X (XLA – X-linked agammaglobulinemia). Chłopcy dotknięci tą rzadką chorobą posiadają mutację genu kinazy tyrozynowej Brutona, co powoduje brak dojrzewania limfocytów B i agammaglobulinemię. Choroba objawia się ogromną podatnością na zakażenia, chroni jednak przed zakażeniem EBV [12]. U chorych na XLA nigdy nie stwierdzono zakażenia EBV, nie udało się też *in vitro* zarazić wirusem jednojądrzastych komórek krwi obwodowej (PBMC – peripheral blood mononuclear cells), pochodzących od tych chorych. Wydaje się, że do zakażenia EBV jest konieczna obecność dojrzałych komórek B. Faulkner i wsp. zaproponowali możliwy przebieg wnikania EBV do limfocytów B przez swoiste komórki nabłonka, tzw. komórki M. Są to wysoko wyspecjalizowane komórki, których zadaniem jest transport pęcherzykowy obcych cząstek i antygenów do tkanki limfatycznej gardła w celu wywołania odpowiedzi immunologicznej. Transport ten, tzw. transcytoza nie powoduje degradacji przenoszonego materiału. Okolice krypt migdałków podniebiennych są gęsto infiltrowane przez limfocyty B. Przeniesienie EBV przez barierę nabłonka powoduje internalizację wirusa do limfocytów B i rozpoczyna proces namnażania się wirusa. Możliwe też, że EBV może bezpośrednio przedostawać się do limfocytów B umiejscowionych bezpośrednio przy świetle krypt migdałków. W uwalnianiu namnożonych cząstek wirusa do światła krypt uczestniczą apoptotyczne limfocyty B i komórki plazmatyczne [12].

OBRAZ KLINICZNY ZAKAŻENIA EBV

Pierwotne zakażenie EBV występuje najczęściej u dzieci i młodych dorosłych. Zakażenie przenosi się drogą oralną. Może przebiegać pod postacią gorączki, zapalenia gardła, powiększenia węzłów chłonnych, w 50% przypadków przybiera obraz mononukleozy. Przebieg zakażenia u dzieci ma charakter łagodny i samoograniczający się. U osób dorosłych pierwotna infekcja częściej przebiega pod postacią gorączki, zapalenia wątroby z/lub bez żółtaczk, przebieg kliniczny choroby często naśladuje inne zakażenia wirusowe, bakteryjne, choroby reumatyczne oraz rozrostowe. Na podstawie badań serologicznych szacuje się, że zakażeniem jest objętych do 90% osób dorosłych [2,20]. Sekwencję możliwych zdarzeń po zakażeniu EBV przedstawia rycina 1.

Przewlekła infekcja EBV współistnieje m.in. z nowotworami mającymi punkt wyjścia w komórkach nabłonkowych oraz w tkance limfatycznej. Udowodniono wpływ zakażenia EBV na powstawanie chłoniaka Burkitta. W postaci endemicznej tej choroby EBV w fazie latentnej został znaleziony u ponad 90% przypadków, w postaci sporadycznej – w 15–80% przypadków. W chorobie Hodgkina EBV znaleziono u 50% chorych. Choroby limfoproliferacyjne związane z limfocytami B mogą się rozwijać zarówno przy ostrym, jak i przewlekłym zakażeniu EBV. Przewlekła choroba limfoproliferacyjna jest powikłaniem szczególnie dotyczącym chorych po przeszczepach narządów (PTLD – post-transplantation lymphoproliferative disease) [11,12,14,25,27,29]. Innymi chorobami związanymi



Ryc. 1. EBV zakaża limfocyty B wywołując swoistą odpowiedź, której następstwem jest poliklonalna aktywacja i wytwarzanie przeciwciał. Jednocześnie limfocyty T cytotoksyczne ulegają aktywacji i eliminują zakażone limfocyty B zapewniając zdrowienie. Jednak wirus może przyjąć postać episomalną, w której ekspresja antygenów EBV jest mniej lub bardziej ograniczona, umożliwiając latentne zakażenie bądź transformację nowotworową

z zakażeniami EBV są chłoniaki wywodzące się z limfocytów T. Ponadto EBV związany jest z rozwojem raków nosogardła, głowy i szyi, rakiem żołądka, nowotworami wywodzącymi się z komórek mięśni gładkich i rakiem sutka. W stanach upośledzonej odporności (HIV, immunosupresja) zakażenie EBV współistnieje z leukoplakią włochatą oraz PTLD. Przewlekła leukoplakia włochata jest zmianą rozpoznawaną najczęściej u pacjentów z nabytym niedoborem odporności (AIDS – acquired immunodeficiency syndrome). W schorzeniu tym replikację EBV stwierdzono w komórkach nabłonkowych języka. PTLD rozwija się w trakcie leczenia immunosupresyjnego u chorych po przeszczepach narządów. Pod wpływem zakażenia EBV dochodzi do poliklonalnej lub monoklonalnej polimorficznej proliferacji limfocytów B. Klinicznie choroba może przypominać obraz mononukleozy: występuje gorączka, osłabienie, powiększenie węzłów chłonnych. Proliferyjące limfocyty B mogą tworzyć lite guzy w różnych narządach [11]. Przewlekłą infekcję EBV wiąże się też z występowaniem zespołu przewlekłego zmęczenia [32].

DIAGNOSTYKA SEROLOGICZNA ZAKAŻENIA EBV

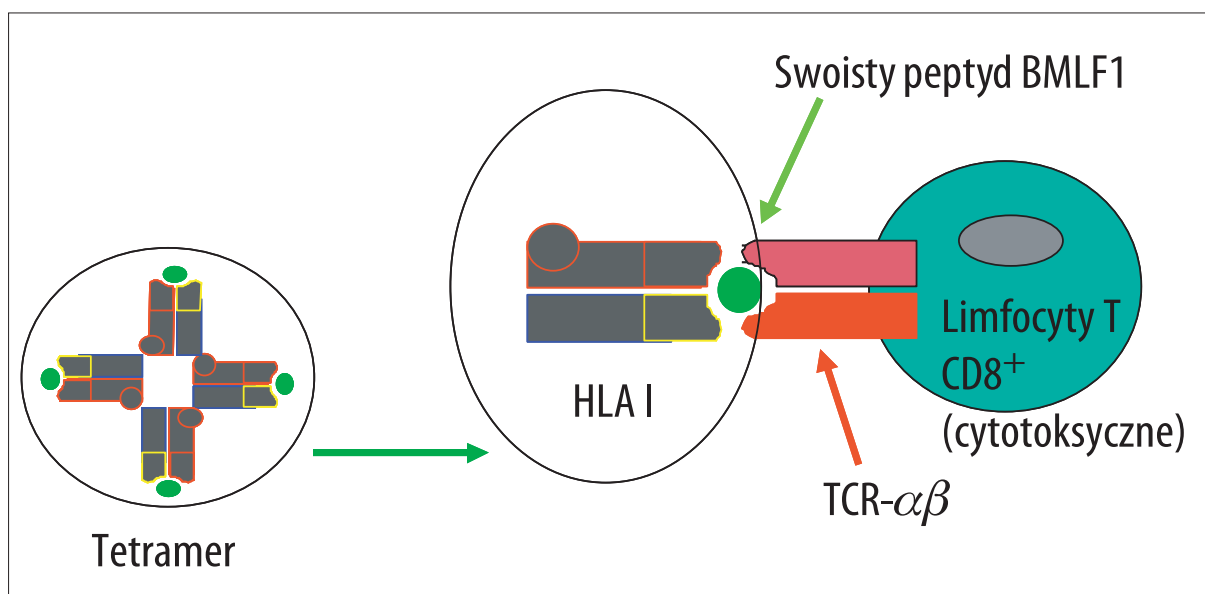
Okres inkubacji zakażenia wynosi 30–50 dni. W okresie ostrych objawów zakażenia EBV pojawiają się przeciwciała przeciw antygenowi kapsydowemu VCA (viral capsid antigen) w klasie IgM i klasie IgG, przeciwciała przeciw EA oraz przeciwciała heterofilne. Przeciwciała anti-VCA w klasie IgM utrzymują się krótko (przez okres około miesiąca) i ich miano jest już nieoznaczalne w okresie zdrowienia. Przeciwciała heterofilne, wykazywane w odczynie Paul-Bunnella, utrzymują się również przez okres około miesiąca. Przeciwciała przeciw EA świadczą o replikacji EBV: w klasie IgM występują w ostrej fazie zakażenia, w kla-

sie IgG występują zarówno w ostrym jak i przewlekłym (aktywnym) zakażeniu. Przeciwciała anti-EBNA-1 nie są obecne w ostrym okresie infekcji, pojawiają się po około 4 miesiącach od zakażenia i ich miano wzrasta. Przeciwciała anti EBNA-2 pojawiają się już po około tygodniu po zakażeniu, ich miano stopniowo obniża się [32,38].

WYKŁADNIKI ODPOWIEDZI KOMÓRKOWEJ WOBEC EBV

W początkowej fazie infekcji EBV pierwszą linię obrony stanowią komórki NK (natural killers), następnie kontrolę przejmują limfocyty T cytotoksyczne CD8⁺ [9]. Są one najważniejszymi komórkami ograniczającymi zakażenie EBV. Cytotoksyczne limfocyty T CD3⁺CD8⁺ są uważane za podstawową subpopulację leukocytów, które w sposób swoisty potrafią zidentyfikować i zniszczyć komórki B zainfekowane wirusem. Identyfikacja ta opiera się na rozpoznaniu prezentowanych przez cząsteczki HLA klasy I (restrykcja MHC klasy I) białek wirusa za pośrednictwem receptora TCR komórki T CD3⁺CD8⁺. Efekt cytotoksyczny jest natomiast związany z działaniem czynnych w błonie komórkowej cząsteczek perforyny i uruchomieniem apoptozy w komórce docelowej, co jest głównie związane z uczynieniem kaskady kaspaz. Fenotyp komórek T cytotoksycznych, poza ekspresją antygenów różnicowania CD3⁺CD8⁺, charakteryzują bliżej cząsteczki CD28 i granzym B. Fenotyp CD3(+)/CD(8+)/CD28(-)/granzym B(+) określa subpopulację komórek T cytotoksycznych bezpośrednio zaangażowanych w aktywność lityczną [1,5,7,15,36].

Podczas ostrej infekcji ponad 40% komórek CD8⁺ skierowanych jest przeciw białkom ulegającym ekspresji w fazie litycznej zakażenia EBV. Limfocyty T ograniczają też proliferację zakażonych EBV limfocytów B. Przykładem tych



Ryc. 2. Schemat zasady wykrywania cytotoksycznych limfocytów T, swoistych dla epitopu białka BMLF1, prezentowanego w fazie litycznej zakażenia EBV. Cząstki HLA I (w tym wypadku HLA A2) łączą się w bardziej stabilny układ tetramerowy, do którego dołącza się syntetyzowany sztucznie oligopeptyd, komplementarny dla epitopu BMLF1, prezentowanego przez TCR HLA A2

powiązań jest związana z chromosomem X przewlekła choroba proliferacyjna (XLPD – X-linked lymphoproliferative disease), w której dochodzi do niekontrolowanej proliferacji limfocytów B po infekcji EBV. W XLPD dochodzi do mutacji genu kodującego SLAM (signaling lymphocyte-activation molecule)-associated protein (SAP)). Białko będące produktem niezmutowanego genu *SAP* jest umiejscowione na limfocytach T i wchodzi w interakcje ze SLAM umiejscowionym między innymi na limfocytach B. Połączenie to determinuje prawidłowe hamowanie nadmiernej proliferacji limfocytów B przez limfocyty T [6].

Po zakończeniu ostrej infekcji liczba tych limfocytów zmniejsza się, można natomiast wykrywać limfocyty skierowane specyficznie przeciw antygenom fazy latentnej. Liczba limfocytów swoistych dla białek fazy litycznej jest większa, niż liczba limfocytów swoistych dla białek fazy latentnej. Uważa się, że u chorych zakażonych EBV istnieje ścisły związek między prawidłową funkcją komórek cytotoksycznych, a możliwością kontroli infekcji i pełnej eliminacji wirusa [24,27].

W celu ustalenia liczby limfocytów T CD8⁺ swoistych dla epitopów EBV są stosowane różne metody: m.in. ELISPOT (enzyme-linked immunospot assay) [41], metoda limitowanych rozcieńczeń (LDA – limiting dilution analysis) oraz określanie limfocytów T za pomocą tetramerów HLA [1,7,15,21]. Ta ostatnia metoda polega na detekcji limfocytów swoistych dla określonych białek wirusowych za pomocą cząstek HLA klasy I. Cząstki HLA łączą się w bardziej stabilny układ tetramerowy, do którego dołącza się syntetyzowany sztucznie oligopeptyd. Peptyd ten jest komplementarny do epitopu białka – w tym wypadku białka wirusowego, dla którego swoiste limfocyty T chce się określić (ryc. 2).

W literaturze opisano zastosowanie tetramerów zarówno cząstek HLA klasy I A, jak i B. Ograniczeniem metody

jest jedynie stopień ekspresji receptorów T na badanych komórkach, wyniki badania nie zależą natomiast od wytwarzania interferonu- γ (INF- γ) przez limfocyty T, jak to się dzieje w metodzie ELISPOT. Metodą LDA liczbę limfocytów CD8⁺ skierowanych przeciw antygenom fazy latentnej u zdrowych nosicieli wirusa określono na 20–100/10⁶ PBMC. Liczba limfocytów CD8⁺ swoistych dla fazy litycznej oszacowana w tej samej grupie z użyciem tetramerów stanowi 5,5% puli krążących limfocytów CD8⁺ i jest 4,4 razy wyższa niż z zastosowaniem metody ELISPOT, natomiast ta ostatnia jest ponad 5 razy wyższa niż oznaczona za pomocą LDA. U chorych z mononukleozą zakaźną liczba limfocytów CD8⁺ skierowanych przeciw antygenom fazy litycznej mierzona za pomocą tetramerów stanowi 2–44% całkowitej puli limfocytów CD8⁺ [5,26]. Różnice w ocenie liczby swoistych limfocytów T różnymi metodami mogą wynikać z tego, że nie wszystkie te komórki reagują wytwarzaniem INF- γ lub cytolyzują na stymulację antygenami EBV [5].

W czasie ostrej infekcji EBV wzrasta również liczba limfocytów CD4⁺, szczególnie komórek skierowanych przeciw białkom BZLF1 i BMLF1, w mniejszym stopniu przeciw EBNA-3A oraz EBNA-1. Liczba swoistych dla EBV limfocytów CD4⁺ stopniowo zmniejsza się i po roku od zakażenia są one właściwie nieoznaczalne. Liczba CD4⁺ skierowanych swoiście przeciw BMLF1, EBNA-1 EBNA-3A wykazuje zależność z wielkością wirerii [33].

MECHANIZMY OBRONY EBV PRZED JEGO ELIMINACJĄ

EBV wykształcił wiele mechanizmów powodujących utrzymywanie się infekcji. Mała pula ekspozowanych antygenów wirusowych w fazie latencji jest strategią EBV pozwalającą skutecznie unikać eliminacji tego wirusa przez układ immunologiczny. W fazie tej wytwarzane są m.in. EBNA-1 i LMP-2. EBNA-1 odgrywa rolę w utrzymywaniu EBV w postaci episomów i jest antygenem znajdująca-

nym we wszystkich procesach rozrostowych związanych z EBV. Dzięki ekspresji białek BHFR1 i LMP-1 limfocyty B zakażone EBV unikają apoptozy. Białko BCRF1, którego ekspresję wykazano w fazie litycznej zakażenia EBV, ma budowę i funkcję zbliżoną do ludzkiej interleukiny 10 (IL-10). Białko to hamuje wytwarzanie INF- γ i IL-12 i poprzez utrudnianie lizy zakażonych limfocytów B przez limfocyty T podtrzymuje proliferację limfocytów B [2,20].

ROLA EBV W PATOGENEZIE TOCZNIA RUMIENIOWATEGO UKŁADOWEGO

Od kilkudziesięciu lat szuka się powiązań między zakażeniem EBV a toczniem rumieniowatym układowym (SLE – systemic lupus erythematosus). Biorąc pod uwagę powszechność występowania zakażenia EBV oraz zaburzenia immunologiczne występujące u chorych na SLE, związki między tymi schorzeniami mogą być bardzo złożone. EBV, będący wirusem, który po zakażeniu pierwotnym przechodzi w fazę latentną w limfocytach B, może być źródłem stałej stymulacji organizmu do wytwarzania przeciwciał. Nie można też wykluczyć sytuacji, w której chorzy na SLE są bardziej podatni na zakażenia EBV z powodu choroby podstawowej oraz prowadzonego leczenia immunosupresyjnego. Możliwe też, że przebieg infekcji w tej grupie chorych jest inny.

Yokochi i wsp. badali grupę chorych na SLE i reumatoidalne zapalenie stawów. Wykazali znamienne wyższe miana przeciwciał przeciw VCA EBV w obu badanych grupach w stosunku do grupy kontrolnej. Badania przeprowadzono metodą radioimmunologiczną (radioimmunoassay) i za pomocą immunofluorescencji. U chorych na SLE stwierdzono znamienne wyższe stężenie IgG w surowicy. U badanych chorych nie stwierdzono wzrostu mian przeciwciał przeciw innym patogenom, takim jak *Chlamydia psittaci*, *Mycoplasma pneumoniae* i *Rickettsia tsutsugamushi*. Na tej podstawie autorzy uznali, że wzrost mian przeciwciał przeciw EBV nie jest jedynie wynikiem poliklonalnej stymulacji limfocytów B, ale stanowi wyraz obrony ustroju przed EBV. Stałe wytwarzanie przeciwciał prawdopodobnie nie wynika z pierwotnego zakażenia EBV, może natomiast być następstwem reaktywacji pierwotnego zakażenia lub powtórnego zakażenia. Autorzy nie badali korelacji między aktywnością SLE a mianami przeciwciał przeciw wirusowym [42].

W badaniu przeprowadzonym przez Jamesa wśród dużej grupy dzieci chorych na SLE u wszystkich wykazano obecność przeciwciał anti-EBV, w porównaniu z 70% seropozytywnymi przypadkami w grupie kontrolnej [18]. Z kolei Huggins i wsp. stwierdzili zwiększoną obecność przeciwciał anti-EA u chorych na SLE, w stosunku do grupy kontrolnej, co sugerowało ich zdaniem reaktywację zakażenia EBV [16].

Wielokrotnie opisywano przypadki mononukleozy przebiegające z jednoczesnym ujawnieniem się tocznia układowego [10,39]. Dror i wsp. opisali przypadek ostrej infekcji EBV współistniejącej z ujawnieniem SLE. Oprócz przeciwciał anti-dsDNA stwierdzono obecność przeciwciał antykardiolipinowych. Cechy infekcji EBV potwierdziła obecność przeciwciał przeciw VCA EBV w klasie IgM i IgG. Wystąpiły cechy zespołu nerczycowego i gorsze funkcjonowanie nerek. W biopsji nerki wykazano nadmierną ko-

mórkowość kłębuszków nerkowych z ich zaznaczoną lobulizacją oraz segmentalne ogniska sklerotyzacji. W 40% kłębuszków stwierdzono obecność półksiężyców. W kłębuszkach stwierdzono złoży C3, IgM, IgA, IgG. Badaniem immunohistochemicznym potwierdzono obecność antygenów EBV w podocytach [10].

James i wsp przedstawił hipotetyczny mechanizm powiązań między zakażeniem EBV a rozwojem SLE. Według tych autorów, u osób genetycznie czy środowiskowo predysponowanych do zachorowania na SLE, po zakażeniu EBV dochodzi do wytworzenia przeciwciał, m.in. skierowanych przeciw epitopowi PPPGRRP antygenu EBNA-1. Przeciwciała te mogą krzyżowo reagować z sekwencją PPPGMRPP na splajnosomach. Zmienia to konfigurację splajnosomów w taki sposób, że może to zainicjować kaskadę reakcji autoimmunologicznej. Autoprzeciwciała przeciw splajnosomom, tzw. przeciwciała anti-Sm i anti-nRNP stwierdzono u 25–40% chorych na SLE [18].

Duża liczba zakażeń EBV u chorych na SLE skłoniła do poszukiwań defektów w układzie immunologicznym. Kang i wsp. stwierdzili prawie 40-krotnie większą liczbę cząstek EBV w PBMC chorych na SLE, niż w PBMC osób zdrowych. Było to niezależne od liczby limfocytów B, aktywności SLE, zajęcia nerek oraz stosowanego leczenia. W grupie badanej stwierdzono wzrost liczby limfocytów T CD4⁺ oraz zmniejszenie liczby limfocytów T CD8⁺ [19]. Tsokos i wsp. badali funkcje limfocytów B i T pochodzących od chorych na SLE zakażonych EBV [37]. Wykorzystali oni naturalną zdolność limfocytów B zakażonych EBV do stymulacji tworzenia kolonii przez PBMC *in vitro*. W przypadku zdrowych limfocytów T liczba tych kolonii maleje w czasie 14 dni hodowli. Autorzy pracy wykazali, że limfocyty T, pochodzące od chorych na SLE utraciły zdolność efektywnego hamowania tworzenia kolonii. Limfocyty B pochodzące od chorych na SLE zakażonych EBV zachowały zarówno możliwość stymulowania formowania kolonii, jak i prawidłowej reakcji na supresorowy wpływ limfocytów T od osób zdrowych.

Inną hipotezę dotyczącą roli EBV w rozwoju schorzeń autoimmunologicznych, w tym SLE, przedstawił Pender. Według niego w zakażeniu EBV limfocyty B proliferują, część z nich zostaje wyeliminowana przez limfocyty T CD8⁺, część przechodzi w stan latencji w różnych narządach docelowych jako komórki pamięci. Stwierdzono, że limfocyty T pochodzące od chorych na SLE nie są w stanie efektywnie kontrolować zarówno zakażonych EBV limfocytów B, pochodzących od chorych na SLE, jak i zakażonych EBV limfocytów B, pochodzących od osób bez chorób autoimmunologicznych. Zakażone EBV limfocyty B unikają mechanizmu apoptozy dzięki ekspresji antygenu LMP-1. W narządach, w których się osiedliły pełnią funkcję komórek prezentujących antygen. Tam stymulują limfocyty T i B do proliferacji i wytwarzania cytokin. Aktywowane limfocyty CD4⁺ migrują do zajętych narządów, tam unikają mechanizmu apoptozy dzięki sygnałom otrzymanym od aktywowanych limfocytów B. Cały proces doprowadza do uszkodzenia zajętego narządu, wyzwolenia autoantygenów i dalszej stymulacji stanu zapalnego. Według autora pracy rodzaj choroby autoimmunologicznej może zależeć od typu antygenów zgodności tkankowej klasy II (MHC klasy II) [30].

ZAKAŻENIE EBV A KŁĘBUSZKOWE CHOROBY NEREK

Lande i wsp. opisali przypadek mononukleozy, w przebiegu której wystąpiły objawy zespołu nerczycowego i pogorszenie funkcjonowania nerek. W badaniach laboratoryjnych stwierdzono hipokomplementemię. W surowicy chorego nie stwierdzono obecności krioglobulin, przeciwciał przeciwjądrowych (ANA), ani też przeciwciał przeciw cytoplazmie neutrofilów (ANCA), SS-A, SS-B, czy Sm. W materiale z biopsji nerki stwierdzono cechy ostrego kłębuszkowego zapalenia nerek (k.z.n.), związanego z kompleksami immunologicznymi oraz zapaleniem drobnych naczyń [22].

Od wielu lat szukano powiązań między zakażeniem EBV a rozwojem pierwotnych glomerulopatii. Sinniah i wsp. poddali badaniom grupę 40 chorych na nefropatię IgA. Połowę grupy badanej stanowili chorzy z Wielkiej Brytanii, połowę chorzy z Singapuru. Grupę kontrolną stanowiło 38 chorych z nieimmunologicznymi postaciami przewlekłych zapaleń nerek. Za pomocą hybrydyzacji *in situ* stwierdzono obecność DNA EBV w biopsji nerki u jednego chorego na nefropatię IgA (pochodzącego z Singapuru). DNA wirusa wykryto w mezangium, w ścianie kilku tętniczek międzypłacikowych oraz w komórkach nabłonków cewek proksymalnych. W grupie kontrolnej DNA EBV wykazano w biopsjach nerek 2 chorych. Autorzy stwierdzili, że EBV raczej współistnieje, niż jest czynnikiem wywołującym nefropatię IgA [34].

Do innych wniosków doszli Iwama i wsp. [17]. Wykazali oni korelację między wykrywaniem DNA EBV i uszkodzeniem mezangium. Badaniem objęli chorych z różnymi postaciami morfologicznymi przewlekłych k.z.n.. Metodami PCR i hybrydyzacją Southern blotting autorzy wykazali obecność materiału genetycznego EBV u 7 spośród 12 chorych na nefropatię IgA (58%), u 3 z 6 chorych na nefropatię błoniastą (50%) i 2 z 2 chorych na ogniskowe-segmentalne stwardnienie kłębuszków nerkowych. Autorzy nie stwierdzili natomiast obecności DNA EBV u żadnego z 10 chorych z niewielkimi zmianami w kłębuszkach nerkowych. Współczynnik detekcji EBV był większy u chorych z uszkodzeniem mezangium niż u chorych bez uszkodzenia mezangium (64:19%), większy u chorych z uszkodzeniem kłębuszków niż bez uszkodzenia (60:0%) oraz większy w przypadkach, w których obserwowano złogi fibryno-geny. DNA EBV wykrywano częściej w przypadkach, w których w biopsjach nerek występowały złogi immunoglobulin (57%). Autorzy sugerowali, że tropizm EBV do komórek nabłonka nosogardła może być przyczyną zwiększonego wytwarzania IgA. Tworzące się kompleksy EBV-IgA mogą być czynnikiem przyczyniającym się do uszkodzenia mezangium. Wydaje się jednak, że wpływ EBV nie jest ograniczony do nefropatii IgA. EBV jest prawdopodobnie nieswoistym czynnikiem biorącym udział w uszkodzeniu mezangium.

ZWIĄZKI MIĘDZY ZAKAŻENIEM EBV I INNYMI CHOROBYMI NEREK

Zarówno ostre, jak i przewlekłe zakażenie EBV może przebiegać z zajęciem nerek. U chorych z mononukleozą białkomocz stwierdzono u 18% chorych, krwinkomocz u 2% chorych, opisywano również pogorszenie funkcjonowania nerek. W przebiegu zakażenia EBV stwierdzano wy-

stępowanie zespołu nerczycowego, zespołu hemolityczno-mocznicowego, zapalenia śródmiąższowego nerek oraz przewlekłych kłębuszkowych zapaleń nerek, w tym nefropatii IgA [2,20].

Verma i wsp. [40] opisali przypadek wtórnego do mononukleozy, ostrego śródmiąższowego zapalenia nerek przebiegającego z ostrą niewydolnością nerek. U opisanej chorej, oprócz takich objawów jak gorączka, ból gardła, żółtaczka, wysypka po przyjmowaniu antybiotyku (z grupy cefalosporyn), niedokrwistość hemolityczna, podwyższenie prób wątrobowych, stwierdzono podwyższone wartości azotu mocznika w surowicy do 61 mg/dl i kreatyniny w surowicy do 4,6 mg/dl. Mocz miał ciemne zabarwienie, stwierdzono w nim zwiększoną obecność bilirubiny oraz dysmorficzne granulocyty. Nie stwierdzono białkomoczu ani krwinkomoczu. Nie stwierdzono też obecności przeciwciał przeciwjądrowych. Dodatkowo w badaniach laboratoryjnych stwierdzono zimne aglutyny. Zakażenie EBV rozpoznano na podstawie badań serologicznych: miano przeciwciał w klasie IgM przeciw antygenowi kapsydo-wemu EBV było dodatnie i wynosiło 1:280 (przy normie do 1:80). W biopsji nerki stwierdzono rozlaną atrofię cewek, obrzęk śródmiąższu i nacieki limfocytów T w śródmiąższu, nie znaleziono natomiast zmian w obrazie morfologicznym kłębuszków nerkowych. Również w badaniu immunofluorescencyjnym nie stwierdzono złogów immunoglobulin ani składowych dopełniacza w kłębuszkach nerkowych. Na podstawie wyżej wymienionych badań postawiono diagnozę zakażenia EBV przebiegającego z niedokrwistością hemolityczną (indukowaną przez zimne aglutyny) oraz z ostrą niewydolnością nerek. Poprawę uzyskano steroidoterapią, a chory wymagał czasowego leczenia hemodializami.

Przypadek o podobnym przebiegu opisali Cataudella i wsp. [8]. W surowicy chorego z objawami mononukleozy stwierdzono podwyższone stężenie kreatyniny. Nie stwierdzono ANA ani ANCA. W badaniu ogólnym moczu obserwowano jedynie niewielki białkomocz (0,3 g/l). Zmiany w biopsji nerki dotyczyły tylko śródmiąższu: stwierdzono tam rozlane, intensywne nacieki komórek jednojądrzastych, określonych w badaniu immunohistochemicznym jako limfocyty T i monocyty/makrofagi. W badaniu immunofluorescencyjnym nie znaleziono złogów immunoglobulin ani składowych dopełniacza. Za pomocą PCR stwierdzono obecność DNA EBV. Nie wykazano natomiast RNA EBV za pomocą hybrydyzacji *in situ*. Wykonano również badanie immunohistochemiczne w poszukiwaniu LMP-1. Chory wymagał czasowego leczenia hemodializami. Również w tym przypadku poprawę uzyskano steroidoterapią. Autorzy nie określili, czy źródłem DNA EBV były komórki cewek proksymalnych, czy też jednojądrzaste komórki nacieku zapalnego. Negatywny wynik hybrydyzacji *in situ* na obecność RNA EBV tłumaczono prawdopodobnie zbyt małym stężeniem RNA w tkance nerki [8].

Okada i wsp. [28] opisali przypadek przewlekłego aktywnego zakażenia EBV CAEBV (chronic active EBV), przebiegającego z zespołem nerczycowym i ostrą niewydolnością nerek. W badaniach serologicznych stwierdzili podwyższone miano przeciwciał w klasie IgG przeciw VCA oraz EA, przy nieobecności przeciwciał anty-EBNA-1. Na podstawie biopsji nerki rozpoznano ostre cewkowo-śródmiąższo-

we zapalenie nerek. Metodą PCR *in situ* wykazano obecność DNA EBV w limfocytach naciekających śródmiąższ nerki, nie stwierdzono natomiast obecności wirusa EBV w obrębie cewek proksymalnych. Autorzy sugerowali, że aktywowane, zdolne do rozpoznawania antygenów EBV limfocyty T wnikają do tkanek zakażonych EBV i indukują proces zapalny. Migracja aktywowanych limfocytów jest bardziej efektywna w obrębie śródmiąższu niż w obrębie kłębuszków nerkowych. Dzieje się tak prawdopodobnie ze względu na ekspresję chemoatraktantów na komórkach nabłonka cewek, które ułatwiają migrację monocytów i limfocytów do śródmiąższu [28].

Bao i wsp. [3] badali chorych na przewlekłe śródmiąższowe zapalenie nerek. Za pomocą PCR wykazali obecność DNA EBV w biopsjach nerek 8 z 12 badanych chorych. W grupie kontrolnej, złożonej z 10 chorych ze zmianami o typie submikroskopowego zapalenia nerek, obecności DNA EBV nie wykazano.

Z kolei Becker i wsp. stosując metody hybrydyzacji *in situ* oraz PCR wykazali obecność DNA EBV w biopsjach nerek 9 z 17 chorych na przewlekłe śródmiąższowe zapalenie nerek. W biopsjach stanowiących materiał kontrolny nie wykryto DNA EBV [4]. Autorzy lokalizowali DNA EBV w cewkach proksymalnych. W obrębie cewek proksymalnych stwierdzili też zwiększoną ekspresję receptora CD21, będącego receptorem EBV na limfocytach B.

Interesujący przypadek przewlekłej infekcji EBV przebiegający z przewlekłym śródmiąższowym zapaleniem nerek oraz chorobą Kawasaki opisali Muso i wsp. [26]. U chorego z gorączką o nieustalonej etiologii stwierdzono niewielkie pogorszenie funkcjonowania nerek. W badaniach serologicznych wykazano wysokie miana przeciwciał w klasie IgG przeciw VCA EBV oraz w klasie IgG

przeciw EA. Całkowita liczba leukocytów we krwi wynosiła do 10 G/l, z czego limfocyty stanowiły 17%. Wśród tych 17% przeważającą część stanowiły limfocyty T (95%). W biopsji nerki stwierdzono masywne nacieki limfocytarne. Nacieki były umiejscowione w śródmiąższu nerki. Obraz histopatologiczny sugerował chłoniaka z komórek T. Ponieważ włączenie leków przeciwnowotworowych nie przyniosło poprawy zmodyfikowano rozpoznanie histopatologiczne. Stwierdzono śródmiąższowe zapalenie nerek. Steroidoterapia w połączeniu z cyklofosfamidem przyniosła jedynie krótkotrwałą poprawę stanu pacjenta. Rozwinęła się ostra niewydolność nerek wymagająca leczenia dializami. W dużych naczyniach żylnych i tętniczych utworzyły się zakrzepy. Rozwinęła się agranulocytoza i niedokrwistość. Chory zmarł z powodu krwawienia z przewodu pokarmowego. W badaniu sekcyjnym stwierdzono tętniaka prawej tętnicy wieńcowej (zamkniętego zakrzepem) oraz liczne drobne zawały mięśnia sercowego. W nerkach znaleziono masywne nacieki złożone z komórek limfoidalnych i granulocytów. Wykazano obecność genomu EBV w obrębie naciekających śródmiąższ nerki komórek limfoidalnych za pomocą hybrydyzacji *in situ* oraz PCR [26].

PODSUMOWANIE

Związki między zakażeniem EBV a indukcją i przebiegiem SLE wydają się złożone. Dane literaturowe wskazują, że zakażenie EBV może być czynnikiem zarówno inicjującym, jak i modulującym przebieg różnych rodzajów pierwotnych nefropatii. Jednakże szerokie rozpowszechnienie zakażenia EBV w populacji powoduje trudności w ustaleniu związków między tymi schorzeniami. Dalsze badania nad mechanizmami odpowiedzi immunologicznej przeciw EBV u chorych na różne rodzaje nefropatii mogą się przyczynić do postępu w profilaktyce i leczeniu chorób nerek.

PIŚMIENNICTWO

- [1] Annels N.E., Callan M.F., Tan L., Rickinson A.B.: Changing pattern of dominant TCR usage with maturation of an EBV-specific cytotoxic T cell response. *J. Immunol.*, 2002; 165: 4831-4841
- [2] Bannister B.A., Begg N.T., Gillespie S.H.: Choroby zakaźne. Wydawnictwo Medyczne Urban & Partner, Wrocław 1998, 119-122
- [3] Bao L., Zhang Y., Zheng X.: Detection of Epstein-Barr virus DNA in renal tissue from patients with interstitial nephritis. *Cheng Hua Nei Ke Tsa Chih*, 1996; 35: 542-544
- [4] Becker J.L., Miller F., Nuovo G.J., Josepowitz C., Schubach W.H., Nord E.P.: Epstein-Barr virus infection of renal proximal tubule cells: possible role in chronic interstitial nephritis. *J. Clin. Invest.*, 1999; 104: 1673-1681
- [5] Benninger-Döring G., Pepperl S., Deml L., Modrow S., Wolf H., Jilg W.: Frequency of CD8+T lymphocytes specific for lytic and latent antigens of Epstein-Barr virus in healthy virus carriers. *Virology*, 1999; 264: 289-297
- [6] Brandau O., Schuster V., Weiss M., Hellebrand H., Fink F.M., Kreczy A., Friedrich W., Strahm B., Niemeyer C., Belohradsky B.H., Meindl A.: Epstein-Barr virus-negative boys with non-Hodgkin lymphoma are mutated in the SH2D1A gene, as are patients with X-linked lymphoproliferative disease (XLP). *Hum. Mol. Genet.*, 1999; 8: 2407-2413
- [7] Callan M.F.C., Tan L., Annels N., Ogg G.S., Wilson J.D.K., O'Callaghan C.A., Steven N., McMichael A.J., Richardson A.B.: Direct visualization of antigen-specific CD8+ T cells during the primary immune response to Epstein-Barr virus *in vivo*. *J. Exp. Med.*, 1998; 9: 1395-1402
- [8] Cataudella J.A., Young I.D., Iliescu E.A.: Epstein-Barr virus - associated acute interstitial nephritis: infection or immunologic phenomenon? *Nephron*, 2002; 92: 437-439
- [9] Cohen J.I.: The biology of Epstein-Barr virus: lessons learned from the virus and the host. *Curr. Opin. Immunol.*, 1999; 11: 365-370
- [10] Dror Y., Blachar Y., Cohen P., Livni N., Rosenmann E., Ashkenazi A.: Systemic lupus erythematosus associated with acute Epstein-Barr virus infection. *Am. J. Kidney Dis.*, 1998; 5: 825-828
- [11] Durlik M.: Zakażenia u biorców przeszczepów. W: Transplantologia kliniczna. Red.: Durlik M., Rowiński W. Dział Wydawnictw Akademii Medycznej w Warszawie, Warszawa 2003, 183-197
- [12] Faulkner G.C., Krajewski A.S., Crawford D.H.: The ins and outs of EBV infection. *Trends Microbiol.*, 2000; 4: 185-189
- [13] Griffin B.E.: Epstein-Barr virus (EBV) and human disease: facts, opinions and problems. *Mutat. Res.*, 2000; 462: 395-405
- [14] Hoshino Y., Kimura H., Kuzushima K., Tsurumi T., Nemoto K., Kikuta A., Nishiyama Y., Kojima S., Matsuyama T., Morishima T.: Early intervention in post-transplant lymphoproliferative disorders based on Epstein-Barr viral load. *Bone Marrow Transplant.*, 2000; 26: 199-201
- [15] Hoshino Y., Morishima T., Kimura H., Nishikawa K., Tsurumi T., Kuzushima K.: Antigen-driven expansion and contraction of CD8+ activated T cells in primary EBV infection. *J. Immunol.*, 1999; 163: 5735-5740
- [16] Huggins M.L., Todd I., Powell R.J.: Reactivation of Epstein-Barr virus in patients with systemic lupus erythematosus. *Rheum. Intern.*, 2003, citation in process
- [17] Iwama H., Horikoshi S., Shirato I., Tomino Y.: Epstein-Barr virus detection in kidney biopsy specimens correlates with glomerular mesangial injury. *Am. J. Kidney Dis.*, 1998; 5: 785-793
- [18] James J.A., Kaufman K.M., Farris D., Taylor-Albert E., Lehman T.J.A., Harley J.B.: An increased prevalence of Epstein-Barr virus infection in young patients suggests a possible etiology for systemic lupus erythematosus. *J. Clin. Invest.*, 1997; 12: 3019-3026

- [19] Kang I., Quan T., Nolasco H., Park S.-H., Hong M.S., Crouch J., Pamer E.G., Howe J.G., Craft J.: Defective control of latent Epstein-Barr virus infection in systemic lupus erythematosus. *J. Immunol.*, 2004; 172: 1287–1294
- [20] Kaftoch M.: Choroby zakaźne. Wydawnictwo Lekarskie PZWL, Warszawa 1998, 262–264
- [21] Kuzushima K., Hayashi N., Kudoh A., Akatsuka Y., Tsujimura K., Morishima Y., Tsurumi T.: Tetramer-assisted identification and characterization of epitopes recognized by HLA A*2402-restricted Epstein-Barr virus-specific CD8+ T cells. *Blood*, 2003; 101: 1460–1468
- [22] Lande M.B., Mowry J.A., Houghton D.C., White C.R., Borzy M.S.: Immune complex disease associates with Epstein-Barr virus infectious mononucleosis. *Pediatr. Nephrol.*, 1997; 12: 651–653
- [23] Lin M.H., Huang J.J., Chen T.Y., Chang K.C., Liu M.F., Huang W.T., Su W.C., Tsao C.J.: EBER-1 positive diffuse large cell lymphoma presenting as lupus nephritis. *Lupus*, 2003; 12: 486–489
- [24] Maimi M.K., Gudgeon N., Wedderburn L.R., Rickinson A.B., Beverly P.C.: Clonal expansions in acute EBV infection are detectable in the CD8 and not the CD4 subset and persist with a variable CD45 phenotype. *J. Immunol.*, 2000; 165: 5729–5737
- [25] Macsween K.F., Crawford D.H.: Epstein-Barr virus – recent advances. *Lancet Infect. Dis.*, 2003; 3: 131–140
- [26] Muso E., Fujiwara H., Yoshida H., Hosokawa R., Yashiro M., Hongo Y., Matsumiya T., Yamabe H., Kikuta H., Hironaka T., Hirai K., Kawai C.: Epstein-Barr virus genome-positive tubulointerstitial nephritis associated with Kawasaki disease-like coronary aneurysms. *Clin. Nephrol.*, 1993; 1: 7–15
- [27] Nazaruk R.A., Hobbs M.V., Cannon M.J.: Functional diversity of the CD8+ T-cell response to Epstein-Barr virus (EBV). Implications for the pathogenesis of EBV-associated lymphoproliferative disorders. *Blood*, 1998; 91: 3875–3883
- [28] Okada H., Ikeda N., Kobayashi T., Inoue T., Kanno Y., Sugahara S., Nakamoto H., Yamamoto T., Suzuki H.: An atypical pattern of Epstein-Barr virus infection in a case with idiopathic tubulointerstitial nephritis. *Nephron*, 2002; 92: 440–444
- [29] Qu L., Green M., Webber S., Reyes J., Ellis D., Rowe D.: Epstein-Barr virus gene expression in the peripheral blood in transplant recipients with persistent circulating virus load. *J. Infect. Dis.*, 2000; 182: 1013–1021
- [30] Pender M.P.: Infection of autoreactive B lymphocytes with EBV, causing chronic autoimmune diseases. *Trends Immunol.*, 2003; 11: 584–588
- [31] Pickhardt P.J., Siegel M.J., Hayashi R.J., Kelly M.: Posttransplantation lymphoproliferative disorder in children: clinical, histopathologic, and imaging features. *Radiology*, 2000; 217: 16–25
- [32] Polz-Dacewicz M.A.: Epstein-Barr virus (EBV)-charakterystyka wirusa, epidemiologia, diagnostyka. *Nefrol. Dial. Pol.*, 2002; 6: 216–219
- [33] Precopio M.L., Sullivan J.L., Willard C., Somasundaran M., Luzuriaga K.: Differential kinetics and specificity of EBV-specific CD4+ and CD8+ T cells during primary infection. *J. Immunol.*, 2003; 170: 2590–2598
- [34] Sinniah R., Khan T.N., Dodd S.: An *in situ* hybridization study of herpes simplex and Epstein-Barr viruses in IgA nephropathy and non-immune glomerulonephritis. *Clin. Nephrol.*, 1993; 3: 137–141
- [35] Speck P., Haan K.M., Longnecker R.: Epstein-Barr virus entry into cells. *Virology*, 2000; 277: 1–5
- [36] Tan L.C., Gudgeon N., Annel N.E., Hansasuta P., O’Callaghan C.A., Rowland-Jones S., McMichael A.J., Rickinson A.B., Callan M.F.C.: A re-evaluation of the frequency of CD8+ T cells specific for EBV in healthy virus carriers. *J. Immunol.*, 1999; 162: 1827–1835
- [37] Tsokos G.C., Magrath J.T., Balow J.E.: Epstein-Barr virus induces normal B cell responses but defective suppressor T cell responses in patients with systemic lupus erythematosus. *J. Immunol.*, 1983; 4: 1797–1801
- [38] Tsuchiya S.: Diagnosis of Epstein-Barr virus –associated diseases. *Crit. Rev. Oncol. Hematol.*, 2001; 44: 227–238
- [39] Verdolini R., Bugatti L., Giangiacomi M., Nicolini M., Filosa G., Cerio R.: Systemic lupus erythematosus induced by Epstein-Barr virus infection. *Br. J. Dermatol.*, 2002; 146: 877–881
- [40] Verma N., Arynabh S., Brady T.M., Charytan C.: Acute interstitial nephritis secondary to infectious mononucleosis. *Clin. Nephrol.*, 2002; 2: 151–154
- [41] Yang J., Lemas V.M., Flinn J.W., Krone C., Ambinder R.F.: Application of the ELISPOT assay to the characterization of CD8+ responses to Epstein-Barr virus antigens. *Blood*, 2000; 95: 241–248
- [42] Yokochi T., Yanagawa A., Kimura Y., Mizushima Y.: High titer of antibody to the Epstein-Barr virus membrane antigen in sera from patients with rheumatoid arthritis and systemic lupus erythematosus. *J. Rheum.*, 1989; 16: 1029–1032